MEMOIRES DU MUSÉUM NATIONAL D'HISTOIRE NATURELLE
Série A, Tome LXXVII

DIVERSITÉ DES MÉCANISMES ASSURANT LA PÉRENNITÉ DE L'INFECTION CHEZ LES SPOROZOAIRES COCCIDIOMORPHES

par

Irène Landau

Laboratoire de Zoologie (Vers), associé au C.N.R.S Muséum National d'Histoire Naturelle.
57 rue Cuvier, 75005 Paris

SOMMAIRE

Pages

SOMMAIRE 1

REMERCIEMENTS 3

INTRODUCTION 5

Première partie : ADAPTATIONS DU SYSTÈME DU SPOROZOÏTE (CAS DES COCCIDIES). KYSTES ASSURANT À LA FOIS LA LATENCE DE L'INFECTION ET LA TRANSMISSION PAR PRÉDATION 6

I. — Kystes endogéniques : mise en évidence chez *Hepatozoon* 6
Schéma général du cycle 6
Interprétation 9

II. — Mécanismes apparentés : Recherches personnelles 9

A. *Klossiellidae* 9
Schéma général du cycle 10
Interprétation 12

B. *Schellackiidae — Lankesterellidae* 12
Descriptions 13
a) *Schellackia brygooi* n. sp. 13
b) *Lainsonia iguanae* n. g. n. sp. 15
c) *Lankesterella* sp. 17
Interprétation 18

C. *Cas particulier d'*Hepatozoon prodhoni *n. sp. — Stockage des gamétocytes — Convergence avec les mécanismes précédents* 19
Description 19
Interprétation 20

III. — Mécanismes apparentés : Interprétation de données bibliographiques 21

A. *Toxoplasma* 21

B. *Karyolysus* 21

2 564 037 6

BIBL. DU MUSEUM

Source : MNHN, Paris
Bibliothèque Centrale Muséum

IV. — Discussion 22
A. *Le processus d'enkystement* 22
1) Modalités et rôle 22
2) Origine et évolution 23
3) Importance 23
B. *Hypothèses sur l'évolution des Coccidies* 24

Deuxième partie : ADAPTATIONS DU SYSTÈME DU GAMÉTOCYTE (CAS DES HÉMOSPORIDIES). SCHIZONTES À ÉVOLUTION CHRONIQUE ASSURANT LES RECHUTES SANGUINES 25

I. — Haemoproteidae de Chiroptères — Schizontes vasculaires chroniques .. 25
A. *Haemoproteidae de Mégachiroptères — Dualité des schizontes tissuloires chez les Hepatocystis* 25
1) Schéms général du cycle d'un *Hepatocystis* à rechutes saisonnières. 25
2) Étude d'*Hepotocystis perronae* 27
a) Exposé récapitulatif des observations effectuées 27
b) Schizontes intra-parenchymateux ; arguments en faveur de leur évolution aiguë 27
c) Schizontes intra-vasculaires ; arguments en faveur de leur évolution chronique 28
d) Comparaisons avec d'autres Hémoprotéides 29
B. *Haemoproteidae de Microchiroptères — Infections permanentes* (Polychromophilus *sp.*) — *Infections saisonnières* (Hepatocystis *sp.*) 29
1) Allure des infections dans la nsture 30
Gamétocytémie 30
Sporogonie 30
Formes tissulsires 31
2) Descriptions 33
Gsmétocytes 33
Sporogonie 35
Schizogonie 35
3) Interprétation des différentes formes observées 37
C. *Analogies entre les Hémoprotéides — Infections permanentes — Infections saisonnières* 39
a) Parasites se classant dans la première catégorie (infections permanentes) 41
b) Parasites se classant dans la seconde catégorie (infections saisonnières) 42

II. — Plasmodiidae de Rongeurs — Schizontes hépatiques chroniques 44
A. *Infections naturelles* 44
1) Infection sanguine 44
2) Infection tissulaire 45
a) Morphologie 45
b) Évolution 47
B. *Infections expérimentales* 48
1) Schizontes hépatiques retardés 49
a) Rongeurs adultes en homéothermie 49
b) Rongeurs jeunes et adultes en hypothermie 49
2) Parasitémie chronique 51

III. — Discussion 53

RÉSUMÉ — CONCLUSIONS 56

BIBLIOGRAPHIE 60

Source : MNHN, Paris

REMERCIEMENTS

Je prie le Professeur A. G. Chabaud, mon Directeur de thèse, de trouver ici l'expression de ma reconnaissance la plus profonde pour avoir guidé et stimulé mes recherches avec patience et compréhension. Qu'il sache à quel point travailler dans le laboratoire qu'il anime est un plaisir et combien on s'y sent à la fois libre et épaulé.

Je remercie très vivement le Professeur J. Bergerard pour avoir bien voulu présider le jury de ma thèse et pour l'intérêt qu'il a toujours témoigné à mes recherches.

Que le Professeur P.-P. Grassé trouve ici l'expression de ma gratitude pour l'honneur qu'il m'a fait en acceptant de faire partie de mon jury et pour l'aide importante qu'il m'a apportée par ses remarques et ses critiques.

Mes remerciements les plus sincères vont également au Professeur A. Hollande pour sa gentillesse et ses conseils chaque fois que je les ai sollicités et pour avoir accepté d'être membre de mon jury.

Je voudrais remercier très spécialement le Professeur P. C. C. Garnham, membre de mon jury, pour avoir été dès le début de mon apprentissage mon maître et mon guide en Protozoologie. Je lui exprime toute ma reconnaissance pour la bienveillance et la gentillesse avec laquelle il m'apporte constamment aide, conseils et renseignements et pour m'avoir fait partager son enthousiasme pour la Protozoologie parasitaire.

J'adresse également mes remerciements au Docteur R. Killick-Kendrick qui m'a tant appris ; il a été pour moi constamment un exemple par son savoir, son enthousiasme, sa compétence et son objectivité ; je lui exprime ici ma gratitude et mon admiration.

Je voudrais remercier mes amis de langue anglaise qui ne m'ont ménagé ni leur aide ni leurs conseils et critiques amicaux : le Docteur E. U. Canning qui est si souvent venue à mon secours lorsque j'avais besoin de renseignements ou de matériel, le Docteur R. Lainson qui m'a reçue dans son laboratoire de Bélem (Brésil) et m'a permis d'examiner un matériel passionnant, le Professeur R. S. Bray dont les critiques de mon travail m'ont stimulée et m'ont évité beaucoup d'erreurs, le Professeur W. Peters qui m'a souvent encouragée et conseillée.

Je suis très reconnaissante au Docteur E. R. Brygoo qui m'a fourni un matériel particulièrement intéressant, m'a permis, au cours de mon séjour à l'Institut Pasteur de Madagascar, d'effectuer mon travail sur *Hepatozoon domerguei* et l'a si souvent discuté avec moi.

Je voudrais remercier très vivement Monsieur J. P. Adam, Inspecteur de Recherches à l'O.R.S.T.O.M. avec qui j'ai très souvent collaboré ; une grande partie de ce travail est le résultat, soit de recherches menées en commun, soit de l'étude d'un matériel particulièrement abondant et souvent rare qu'il m'a envoyé.

Que le Docteur F. Petter, que j'ai si souvent consulté, veuille bien accepter ma reconnaissance profonde pour l'importance des renseignements qu'il m'a fournis et le matériel considérable qu'il m'a procuré.

Ce travail n'aurait pas été possible si je n'avais bénéficié de l'aide matérielle de l'Organisation Mondiale de la Santé et des critiques et conseils des animateurs de la section « Recherches et Informations techniques » (Division de l'Éradication du Paludisme). Que les Docteurs Bruce-Chwatt, Lepes, Haworth et Bertagna trouvent ici l'expression de ma gratitude la plus sincère.

Source : MNHN, Paris

Je tiens à remercier mes collègues et amis du laboratoire pour leur patience, leur gentillesse et leur aide.

Enfin j'adresse mes affectueux remerciements à mes parents qui m'ont déchargée de tant de soucis matériels et familiaux et en particulier ma mère qui m'a traduit de très nombreux textes allemands.

Source : MNHN, Paris

INTRODUCTION

La présence, dans le foie de Rongeurs sauvages paludéens de République Centrafricaine, de schizontes hépatiques d'aspect chronique, distincts des schizontes pré-érythrocytaires aigus, a constitué une découverte inattendue dont l'étude s'est révélée difficile du fait qu'il n'est pas possible de les reproduire dans les conditions expérimentales habituelles. Certains artifices de laboratoire (inoculation de Rongeurs à thermorégulation imparfaite) ont permis de les obtenir et de démontrer ainsi leur nature malarique. Leur rôle présumé dans le déterminisme des rechutes du paludisme, reste difficile à étudier directement, étant donné la chronicité de la parasitémie, même après passage direct de sang infecté.

Pour mieux approfondir le problème et comprendre le rôle de ces schizontes chroniques, il a paru nécessaire de tenter d'établir leur signification phylogénétique. Nous avions tout d'abord pensé qu'il s'agissait d'une schizogonie répétitive, mais l'étude des Coccidies et des Hémosporidies nous a amenée peu à peu à considérer que la forme chronique, qui nous intéresse n'est pas répétitive, et constitue un phénomène fondamental, alors que les schizogonies rapides et successives sont des éléments nouveaux, surajoutés au cycle primitif.

Il nous a paru que l'échelle phylétique s'établissait plus aisément en admettant, chez les Hémosporidies les plus primitives, l'existence de gamogonies annuelles, séparées par deux schizogonies, l'une lente inter-saisonnière, l'autre aiguë et saisonnière produisant les gamétocytes.

Parallèlement, l'étude des Coccidies nous a amenée à faire une très large part à la prédation et aux formes kystiques d'attente, responsables de la pérennité de l'infection, dans l'établissement des caractères fondamentaux à partir desquels se sont faites les adaptations évolutives.

Dans ce travail, nous avons effectué une synthèse des études expérimentales venant à l'appui de ces notions en utilisant certains de nos travaux, déjà publiés ailleurs et dont nous ne ferons que rappeler brièvement les résultats, des observations nouvelles et des données bibliographiques. L'hypothèse proposée au terme de cette étude nous paraît cohérente du fait qu'elle nous a permis de prévoir certains résultats expérimentaux (kystes de *Klossiella* par exemple) et qu'elle autorise à considérer comme conformes à la règle certains cycles décrits précédemment comme atypiques (ceux de *Karyolysus* et de *Toxoplasma* par exemple).

Le travail est divisé en deux parties qui opposent les mécanismes de pérennité des Coccidies à ceux des Hémosporidies. Les premiers sont des adaptations du sporozoïte, les seconds des adaptations de la première génération schizogonique. Il s'agit de processus qui nous paraissent de nature et d'évolution bien différentes et nous avons été amenée à faire une opposition entre « système du sporozoïte » et « système du gamétocyte » qui seront définis de façon précise pages 39 et 40.

Source : MNHN, Paris

PREMIÈRE PARTIE

ADAPTATIONS DU SYSTÈME DU SPOROZOITE (CAS DES COCCIDIES [1]). KYSTES ASSURANT À LA FOIS LA LATENCE DE L'INFECTION ET LA TRANSMISSION PAR PRÉDATION

I. — KYSTES ENDOGÉNIQUES : MISE EN ÉVIDENCE CHEZ *HEPATOZOON*

Le cycle évolutif d'*Hepatozoon domerguei* sera pris comme exemple de cycle où la formation de kystes permet une contamination directe de Vertébré à Vertébré par simple prédation, car c'est chez cette espèce qu'elle est la mieux connue.

Les protocoles expérimentaux et l'étude morphologique détaillée ont été publiés précédemment (Landau, Chabaud, Michel et Brygoo, 1970 *a*, 1970 *b* et Landau, Michel, Chabaud et Brygoo, 1972 ; nous ne traiterons donc ici que des caractères fondamentaux du cycle.

Schéma général du cycle (Fig. I)

Parasite : *Hepatozoon domerguei* Landau, Chabaud, Michel et Brygoo 1970.

Hôte naturel : *Madagascarophis colubrina* (Schlegel)

Vecteurs au laboratoire : *Culex pipiens fatigans*
C. p. pipiens
Anopheles stephensi

Hôtes vertébrés expérimentaux : *M. colubrina*
Lioheterodon modestus (Günther)
Python sebae (Gmelin)
Oplurus sebae (D. et B.)

Un Culicidé vecteur ingère des gamétocytes (o) enkystés dans une hématie en se gorgeant sur un Reptile infecté. Les gamétocytes, qui ne présentent pas de dimorphisme sexuel, sont libérés de leur coque dans l'estomac du Moustique et traversent la paroi digestive pour gagner l'hémocoele où ils sont présents dès la sixième heure après le repas sanguin.

Le gamétocyte mâle s'accole au gamétocyte femelle (a), puis subit une division ; chacune des cellules (b), issues de cette division, donne naissance à deux gamètes mâles bi-flagellés (c). L'un des microgamètes féconde le macrogamète en le pénétrant (d) et forme l'oocyste (e). Cette phase dure de 2 à 4 jours. Le développement de l'oocyste (f à j) est conforme à celui décrit par d'autres auteurs (Mackerras 1962, Ball 1967) et aboutit à la formation de sporoblastes et de sporocystes dans lesquels se différencient des sporozoïtes. Les premiers oocystes mûrs apparaissent vers le 10e jour ; ils sont de petite taille (moins de 100 μ de diamètre) et contiennent de 4 à 20 sporocystes. La maturation des

1. Nous désignerons, dans ce travail, sous le nom de Coccidies tous les Coccidiomorphes à l'exclusion des Hémosporidies.

Source : MNHN, Paris

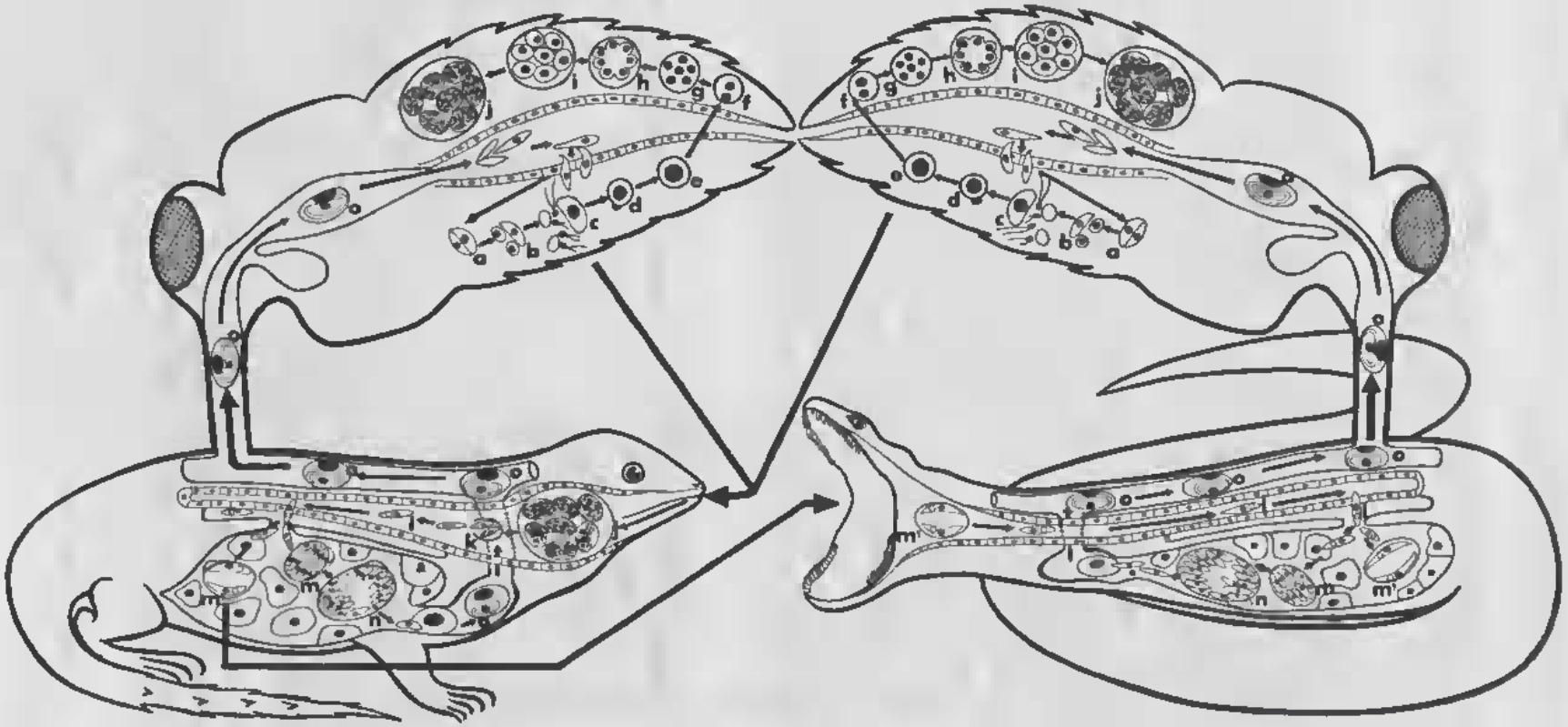

Fig. I : Cycle biologique d'*Hepatozoon domerquei* (d'après Landau, Michel, Chabaud et Brygoo, 1972). Le Moustique s'infecte en piquant indifféremment le Lézard ou le Serpent, le Lézard en avalant le Moustique et ses oocystes, le Serpent en mangeant le Lézard et ses kystes ; *a* conjugaison de deux gamétocytes ; *b*, *c* formation des microgamètes ;*d* fécondation ; *e* oocyste uninucléé ; *f*, *g*, *h*, *i* formation des sporoblastes ; *j* oocyste mûr ; *k* libération des sporozoïtes dans le tube digestif d'un Lézard ; *l* sporozoïtes qui traversent la paroi digestive et atteignent le foie par voie sanguine ; *m* schizonte primaire ; *m'* kyste ; *n* schizonte secondaire ; o gamétocyte.

Source : MNHN, Paris

oocystes se poursuit pendant les 25 jours qui suivent, la taille de ceux qui mûrissent tardivement étant nettement supérieure à 100 μ (atteignant 250 μ) et le nombre de leur sporocystes considérablement plus élevé [1].

Lorsque le Moustique est ingéré par un Reptile, l'oocyste et les sporocystes se rompent dans le tube digestif (k) libérant des sporozoïtes (l). Ceux-ci traversent la paroi digestive et gagnent le foie où ils envahissent une cellule parenchymateuse ou réticulo-endothéliale. Ils ont deux destinées distinctes :

A — les uns se divisent et forment une première génération de schizontes primaires (m) contenant une trentaine de mérozoïtes ; les premiers mûrissent à 8 jours à 21°C mais beaucoup d'entre eux ont un développement asynchrone plus lent. Les mérozoïtes libérés envahissent les cellules endothéliales de tous les viscères (poumon, foie, rate, rein, cerveau, tube digestif, muscle) et forment des schizontes secondaires (n) contenant un nombre élevé de mérozoïtes (plus de cent) ; les plus précoces se rompent vers le 20e jour. Les mérozoïtes envahissent les globules rouges du sang et donnent les gamétocytes ;

B — les autres se divisent par endogénie et constituent en 10 jours des kystes (m') contenant rarement plus de 6 endocytes. Ces kystes sont des formes de latence : lorsqu'un Lézard est ingéré par un Serpent, ils se rompent dans le tube digestif du prédateur et libèrent des endocytes. Ceux-ci jouent très exactement le rôle des sporozoïtes (l) c'est-à-dire qu'ils peuvent engendrer le cycle A aboutissant à la formation des gamétocytes dans le sang (m, n, o) et le cycle B avec formation de nouveaux kystes viscéraux (m').

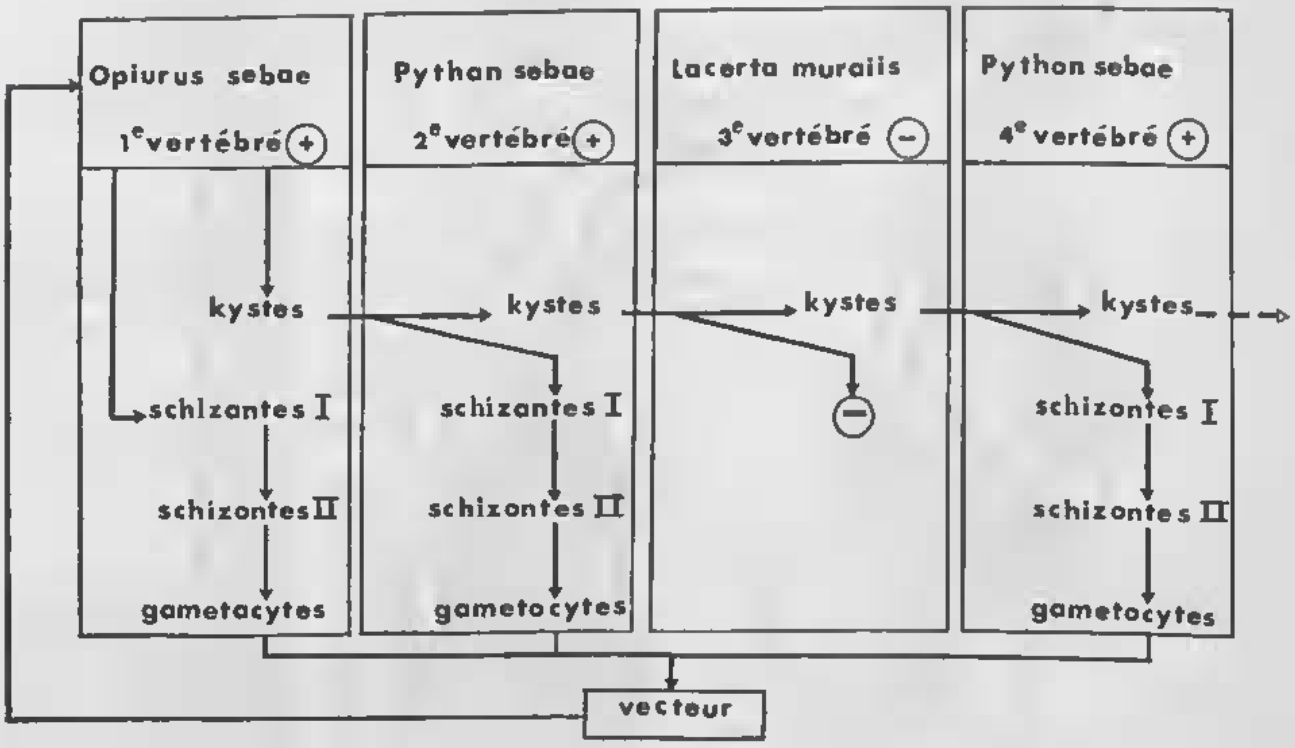

Fig. II : (d'après Landau, Michel, Chabaud et Brygoo, 1972).

Schéma des voies possibles de contamination de différents Reptiles par *H. domerguei*. + = Animal réceptif aux schizontes, gamétocytes et kystes. — = Animal réceptif aux seuls kystes. Schizontes I = schizontes primaires, Schizontes II = schizontes secondaires.

1. Le rôle de ces deux populations d'oocystes paraît, selon des expériences préliminaires, distinct : l'ingestion de la population précoce par un Oplure paraît donner naissance uniquement à la sporogonie, celle d'un mélange des deux populations à la schizogonie et à l'endogénie.

Source : MNHN, Paris

Interprétation

Ces données expérimentales permettent de comprendre que le cycle dans la nature puisse s'effectuer, soit par ingestion de Moustiques gorgés sur un porteur quelconque de gamétocytes (Serpent ou Lézard), soit par ingestion d'un Reptile porteur de kystes (Fig. II). Ce second mode de transmission paraît avoir une importance considérable du fait que nous avons rencontré la souche spontanément chez des Serpents et non chez des Lézards. Par ailleurs, certains Reptiles sont aptes à la réalisation du cycle B, alors qu'ils sont réfractaires au cycle A. Ainsi, *Lacerta muralis* (Laurenti), infecté par l'ingestion d'*Anopheles stephensi*, ne présente dans ses tissus que des schizontes primaires et des kystes ; il n'y a pas de gamétocytémie. Toutefois, il transmet le parasitisme, lorsque ses tissus sont ingérés par un Reptile réceptif. Il apparaît donc que le cycle B a un spectre d'hôtes plus large.

En résumé : La pérennité du parasitisme dans la nature est assurée de deux façons :

1) Par le double cycle d'*Hepatozoon* qui comprend : — un cycle rapide (A) avec multiplication schizogonique, gamogonie, sporogonie et transmission par l'Arthropode vecteur, — un cycle (B) comprenant une phase d'attente (kystes), dans les tissus d'un premier hôte vertébré et une phase rapide (A), différée, car elle n'évolue que si le premier hôte est ingéré par un deuxième hôte réceptif, prédateur.

2) Par la persistance des kystes dans les tissus de l'hôte vertébré.

Le phénomène paraît être très général, car des formes que l'on peut morphologiquement rattacher à des kystes sont retrouvées dans presque toutes les descriptions de formes tissulaires d'*Hepatozoon* (Ball 1958, fig. 17, page 278 ; Clark 1958, fig. 16, page 62 ; Furman 1966, fig. 11, page 378). Par ailleurs, nous avons trouvé des kystes dans presque toutes les autopsies de Serpents ou de Mammifères porteurs d'Hémogrégarines. Enfin, citons ici la présence de kystes identiques à ceux d'*Hepatozoon* dans le foie de Microchiroptères du Congo-Brazzaville chez lesquels aucune Hémogrégarine n'a été trouvée (voir plus loin). Nous interprétons ces formes comme des kystes d'un *Hepatozoon*, dont l'hôte vertébré n'est pas connu, mais qui serait transmis par l'un des Insectes hématophages dont se nourrissent les Chauve-souris.

II. — MÉCANISMES APPARENTÉS : RECHERCHES PERSONNELLES

A. — Klossiellidae

Le cycle de *Klossiella mabokensis*, étudié en collaboration avec Y. Boulard, sera pris comme exemple de cycle où la formation de kystes ne joue probablement dans la nature qu'un rôle indirect, par l'intermédiaire d'animaux prédateurs non réceptifs. En effet, la formation de kystes endogéniques infectants a été observée chez *K. mabokensis* au laboratoire. Les *Klossiella* étant généralement des parasites d'animaux non prédateurs, il semble peu probable qu'un mécanisme analogue à celui qui existe chez *Hepatozoon* puisse jouer un rôle important dans la nature. Par contre, les résultats inattendus de certaines expériences de transmission par ingestion de kystes tissulaires, apportent de très fortes présomptions en faveur d'un passage en transit digestif de kystes non digérés, qui sont infectants après excrétion dans le milieu extérieur. La dissémination de formes infectantes par voie stercorale pourrait ainsi assurer, dans la nature, la diffusion du parasitisme à distance.

Les grandes lignes du cycle expérimental chez la Souris blanche ont été publiées ailleurs (Boulard et Landau 1971) et les détails des expériences de transmission par ingestion de différents organes contenant des kystes figurent dans la thèse de Yves Boulard (1972). Nous nous contenterons de commenter le schéma général du cycle tel que nous l'interprétons.

Source : MNHN, Paris

Schéma général du cycle (Fig. III)

Parasite : *Klossiella mabokensis* Boulard et Landau, 1971.
Hôte vertébré naturel : *Praomys jacksoni* (De Winton)
Hôte vertébré expérimental : *Praomys jacksoni*
Souris blanche

Les gamétocytes libérés lors de la rupture d'un schizonte de troisième génération (q) pénètrent dans une cellule épithéliale du tube rénal où ils se différencient en gamétocytes mâle et femelle (a). La cellule parasitée s'hypertrophie dès la pénétration des gamétocytes et fait saillie dans la lumière du tube à la paroi duquel elle reste rattachée par un pédicule. Le microgamétocyte se divise au contact du macrogamète en 4 gamètes ronds et sans flagelles (b). Le macrogamète sera fécondé par l'un d'entre eux (c) et l'oocyste (d) commence son évolution : sa taille augmente jusqu'à remplir toute la lumière du tube rénal, son noyau se divise en 12 noyaux fils (e) en moyenne, puis le cytoplasme s'individualise autour de chaque noyau et s'entoure d'une membrane pour former le sporoblaste (g). Ce dernier se transforme en sporocyste contenant 20 sporozoïtes et l'oocyste mûr (h) se rompt (i) en libérant les spores (j) dans les conduits urinaires. La durée d'évolution de la sporogonie est de 15 jours, la première génération étant synchrone, les générations ultérieures asynchrones. Les spores excrétées avec l'urine dans le milieu extérieur seront ingérées par un deuxième hôte dans le tube digestif duquel elles vont se rompre (k).

Les sporozoïtes libérés traversent la paroi intestinale et poursuivent une double destinée :

A) les uns se dirigent vers les cellules réticulo-endothéliales de l'axe conjonctif des villosités intestinales où a lieu une première schizogonie (l) dont la durée est d'environ un mois : les schizontes mesurent de 15 à 20 μ et contiennent 30 à 100 noyaux. Une deuxième génération schizogonique (m) fait suite à la première dans la capsule de Bowman du glomérule rénal ; sa durée est d'environ 15 jours ; les schizontes sont petits, mesurant 19 μ × 14 μ en moyenne et contiennent moins de 70 noyaux ; leur cytoplasme est très peu colorable. Elle donne naissance à une troisième génération de schizontes, envahissant les glomérules, mais également les cellules réticulo-endothéliales non glomérulaires du rein et celles des autres viscères (foie, rate, poumon). Cette fois les schizontes sont de grande taille, pouvant atteindre 28 μ × 48 μ dans le glomérule et contiennent un nombre élevé de noyaux (200) et un cytoplasme dense. Ils donnent naissance aux premiers gamétocytes deux mois après la contamination. L'ensemble du cycle depuis la contamination jusqu'à l'excrétion des premières spores urinaires dure 2 mois 1/2.

B) les autres pénètrent dans des cellules réticulo-endothéliales du foie, du poumon et de la rate pour y former de petits kystes (s) dont la morphologie est presque identique à celle des spores excrétées

---

Fig. III : Cycle biologique de *Klossiella mabokensis* ; d'après Boulard, 1972.

X : *Contamination directe* : Le Rongeur se contamine par léchage ou ingestion d'aliments souillés d'urine.

a, b, c : gamétogenèse et fécondation
d : oocyste uninucléé
e, f, g : formation des sporoblastes
h : formation des sporocystes
i : rupture de l'oocyste
j : spores libérées de l'oocyste
k : libération des sporozoïtes dans le tube digestif de l'hôte réceptif
l : 1re génération schizogonique = schizogonie intestinale
m, n : 2e génération schizogonique = schizogonie rénale
o, p, q : 3e génération schizogonique = gamogenie
r : gamétocytes
s : kystes

Y : *Transit digestif de kystes* : Un animal prédateur non réceptif dissémine à distance les kystes ingérés avec une proie infectée.

Z : *Contamination à distance* : Un Rongeur réceptif se contamine par ingestion des kystes excrétés par le prédateur (Y).

Source : MNHN, Paris

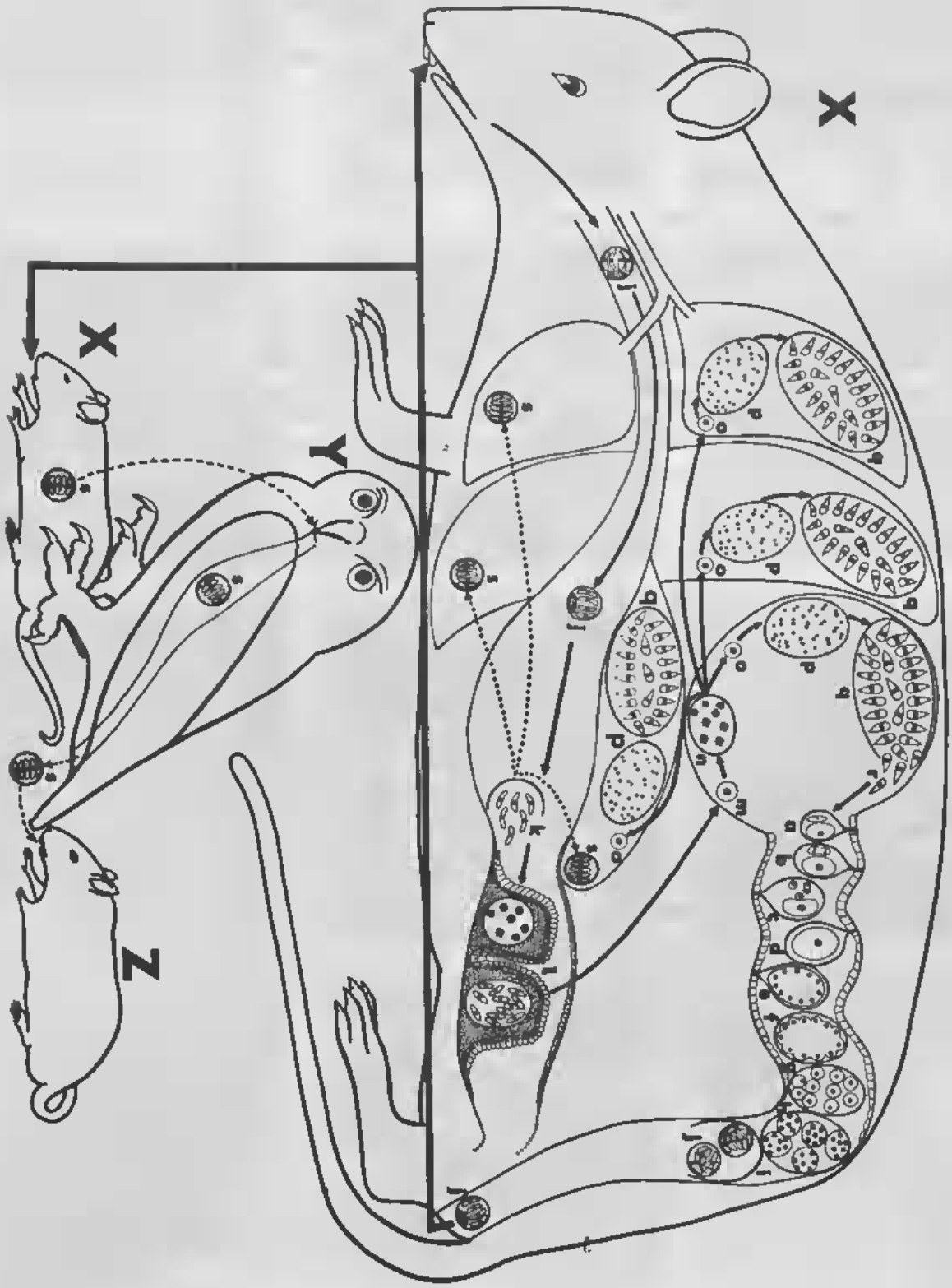

Source MNHN, Paris

par le rein ; leur membrane est cependant plus épaisse et le nombre moyen d'endocytes (25) supérieur à celui des sporozoïtes (20) contenus dans une spore.

Ces kystes sont des formes de latence et de résistance : ingérés par une Souris, certains d'entre eux vont se rompre dans le tube digestif et déterminer une infection tout à fait comparable à celle que l'on obtient lors des contaminations par spores urinaires. D'autres resteront inaltérés et seront évacués avec les matières fécales ; ingérés par une troisième Souris, ils sont infectants, et là encore, déterminent l'apparition d'une infection analogue aux précédentes.

Interprétation

Ces données expérimentales permettent de comprendre que, théoriquement, les kystes pourraient jouer dans la nature le même rôle que ceux d'*Hepatozoon*. Or *Klossiella* étant un parasite d'animaux non prédateurs, ce n'est pas le cas, et nous avions (Boulard et Landau 1971) interprété ces formes comme un reliquat non fonctionnel d'un cycle plus primitif, la transmission ayant surtout lieu par ingestion d'aliments contaminés par les urines et par léchage avec probablement auto-infection. Ainsi les Rongeurs qui vivent isolément ou par couples, sur un territoire limité, doivent s'infecter et se réinfecter continuellement par les spores urinaires excrétées par eux ou par leurs congénères. La mise en évidence d'une contamination possible par voie stercorale, à partir de kystes en transit dans le tube digestif, permet de supposer que ce sont les animaux prédateurs qui sont les responsables de la dissémination de l'infection à distance.

B. — Schellackiidae — Lankesterellidae

Des sporozoïtes sanguins de parasites appartenant à l'une ou l'autre des deux familles sont fréquemment rencontrés dans le sang de Lézards, de Batraciens et, dans une plus faible mesure, d'Oiseaux. Nous les avons observés chez : *Rana esculenta* L. de Corse, *Rana (Ptychadena) mascareniensis* (D. et B.) de Madagascar, *Bufo regularis* (Reuss) et *Rana tigrina* Daudin du Congo-Brazzaville, *Bufo marinus* (L.) de Guyane et du Brésil, *Oplurus sebae* (D. et B.), *O. cyclurus* (Merrem) de Madagascar, *Lacerta muralis* de France et de Corse, *Lacerta sicula* Rufinesque d'Italie et *Iguana iguana* (L.). du Brésil. Nous avons été frappée par le nombre et la persistance pendant des mois des sporozoïtes sanguins, contrastant avec l'absence presque constante de formes de division tissulaire.

Dans ce chapitre, nous décrirons trois espèces : *Schellackia brygooi* n. sp., parasite d'Oplures malgaches, *Lainsonia iguanae* n. g., n. sp., parasite d'Iguanes sud-américains et *Lankesterella* sp., parasite de Grenouilles vertes de Corse. Les organes ont été fixés par le Carnoy ; les frottis colorés par le Giemsa et les coupes histologiques par la méthode du Giemsa-collophane.

La formation de kystes endogéniques n'a pas lieu chez les Lankesterellidae et Schellackiidae. Par contre, l'oocyste se forme et se rompt chez l'hôte vertébré et les sporozoïtes libérés pénètrent dans une cellule sanguine périphérique ou réticulo-endothéliale profonde où ils restent en diapause. Nous développerons, au cours de l'exposé, les analogies et les différences entre la latence du sporozoïte de ces parasites et celle de l'endocyte d'*Hepatozoon*.

Fig. IV.

1 à 8 = *Schellackia brygooi* ; 9 à 12 = *Hepatozoon prodhoni*.

1 — Schizonte mûr ; 2, 3 — jeunes microgamétocytes ; 4 — gamètes mâles ; 5 — macrogamète et microgamète accolés ; 6 — jeune oocyste ; 7, 8 — oocystes mûrs — noter l'absence de membrane limitante ; 9 — gamétocyte dans un monocyte du sang périphérique ; 10 — accumulation de gamétocytes stockés dans une cellule pigmentaire du foie ; 11 — même phénomène en coupe histologique ; 12 — kyste en coupe.

1, 2, 3, 4, 5, 6, 7, 8, 11, 12 — coupes histologiques ;
9, 10 — frottis par apposition ;

(× 1046).

Source : MNHN, Paris

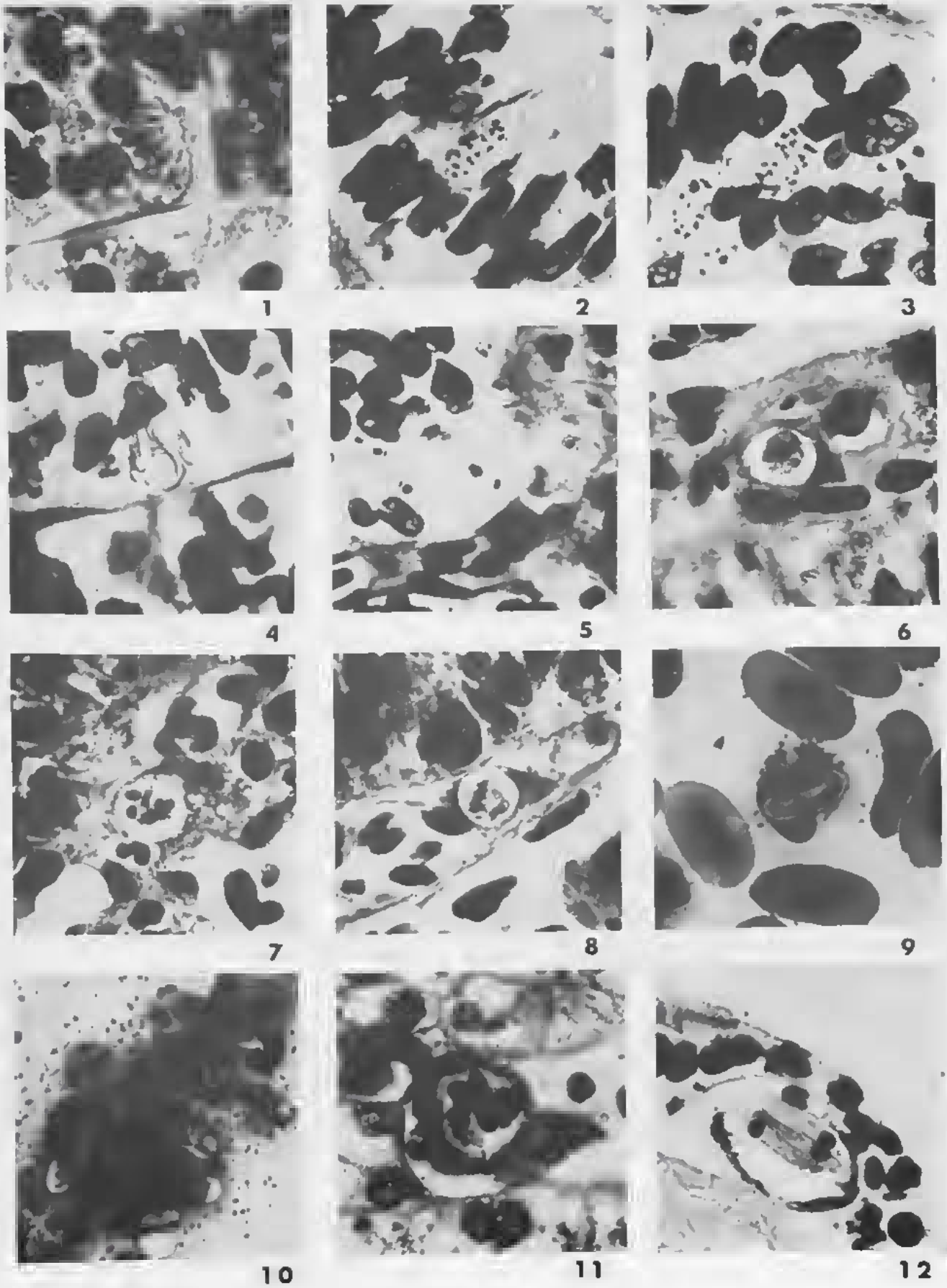

Fig. IV

BIBL. DU

Source : MNHN, Paris

Descriptions

1. — *Schellackia brygooi* n. sp. (Fig. IV, page 12)

Hôtes vertébrés naturels : *Oplurus sebae* (D. et B.) (matériel type)
Oplurus cyclurus (Merrem)
probablement aussi : *Chamaeleo brevicornis* Günther [1]
Vôte vertébré expérimental : *Oplurus sebae*
Vecteurs axpérimentaux : *Culex pipiens fatigans*
Culex pipiens pipiens

En mars 1969, l'examen du sang d'Iguanidés malgaches a révélé la présence de sporozoïtes chez deux espèces : *Oplurus cyclurus* capturés à Tuléar et à Ihotry, *Oplurus sebae* provenant de Majunga.

Des *Culex pipiens fatigans*, récoltés à l'état d'œufs et de larves dans les mares des environs de Tananarive et éclos au laboratoire, ont été gorgés sur un *Oplurus cyclurus* infecté ; ils ont été ingérés, après un délai d'un mois, par un très jeune *Oplurus sebae* apparemment indemne de touta parasitémie. Vingt-neuf jours plus tard, le sang de ce dernier a été envahi par des sporozoïtes identiques à ceux des infections naturelles, et l'animal sacrifié. L'examen histologique des tissus a permis d'observer, au niveau du début de l'intestin grêle, une multiplication parasitaire active, schizogonique et sporogonique. Par ailleurs, le système réticulo-endothélial des autres organes est la siège d'une accumulation importante de sporozoïtes, mais aucuna forma de division n'a été observée en dehors de l'intestin.

Nous décrirons donc *S. brygooi* n. sp. essentiellement chez l'*Oplurus sebae* 276 LL infecté expérimantalement ; le matériel type est constitué par 6 lames déposées au Muséum National d'Histoire Naturelle, sous les N° PI 230 à 235.

Schizogonie

La jeune forme asexuée, uninucléée, est une petite masse irrégulière et compacte, siégeant au pôle apical de la cellule épithéliale. Le noyau est constitué par un grand nucléole prenant fortement le colorant et un nucléoplasme très clair, rose pâle ou incolore. Le cytoplasma, granuleux, se colore en bleu vif et contient des aggrégats basophiles plus ou moins denses.

Avant la division nucléaire, le futur schizonte grandit jusqu'à occuper parfois tout l'espace entre l'apex de la cellule épithéliale et son noyau ; un des pôles du noyau de la cellule hôte peut être aplati par le schizonte, mais la présence da celui-ci n'entraîne pas de déformation importante. Les noyaux du schizonta sont généralement périphériques, grands, irréguliers, constitués par des grains da chromatina de forme et de taille variables. Leur plus grande taille et leur aspect irrégulier permettent de les distinguer des noyaux du microgamétocyte. À maturité (Fig. IV, 1), le schizonta contient un nombre élevé de schizozoïtes (20 à 40) allongés, droits, parallèles et un corps résiduel plus ou moins volumineux.

Gamogonie

Le microgamètocyte évolue généralement dans une cellule épithéliale, mais peut être rencontré dans l'axe conjonctif de la villosité intestinale. C'est une formation allongée, prenant fortement le colorant. Le cytoplasme est granuleux et dense, bleu foncé. Les noyaux, nombreux, sont périphériques ; d'abord compacts, allongés, pointus aux deux extrémités (Fig. IV, 2), ils paraissent se creuser d'una cavité centrale (Fig. IV, 3) qui, an grandissant, rompt la continuité de la périphérie ; le noyau, ainsi ouvert, prand une forma en virgule, puis s'allonge et devient filiforme (Fig. IV, 4). Les microgamètes ont l'aspect de filaments rouges, incurvés, disposés en faiscaaux parallèles appliqués à la surface d'un corps résiduel, formé de masses cytoplasmiques très denses et irrégulières.

1. Brygoo (1965) signale chez le Caméléon des formes sanguines comparables à celles du parasite que nous décrivons ; il les a désignées sous le nom de *Schellackia* sp.

Source : MNHN, Paris

Le gamétocyte femelle se développe habituellement dans une cellule réticulo-endothéliale de l'axe conjonctif de la villosité, parfois à la base d'une cellule épithéliale. Le macrogamète est une masse arrondie, à contour régulier, bien limitée par une membrane nettement visible. Il mesure 8,3 μ en moyenne, pouvant atteindre 10,7 μ. Le noyau est formé par un nucléole central très dense et prenant fortement le colorant, entouré par une plage rose mal délimitée. Lorsque la coloration est peu poussée, le nucléole est rose pâle ; il est limité par un anneau rouge et contient un grain central. Après hydrolyse acide et coloration par le Giemsa, le nucléoplasme apparaît sous forme de petits grains de chromatine irréguliers, entourant le nucléole ; ce dernier est invisible, après coloration par le Feulgen. Il n'y a pas d'espace clair entre le noyau et le cytoplasme. Le cytoplasme est uniformément granuleux, contenant de petites vacuoles rouges ; peu dense, il se colore en bleu pâle ; les grains azurophiles sont absents à ce stade.

La localisation réticulo-endothéliale du macrogamète, son contour régulier, la coloration plus soutenue du nucléoplasme et plus pâle du cytoplasme permettent de le différencier du schizonte encore uninucléé.

Le macrogamète est souvent entouré par une gaîne rose formée par de nombreux microgamètes ; ailleurs, un seul gamète mâle (Fig. IV, 5) est accolé au gamète femelle.

L'image de fécondation décrite par Reichenow (1919) avec aspect en fuseau du noyau du futur oocyste est fréquente.

Sporogonie

Après la fécondation, le cytoplasme clair du macrogamète devient compact, avec apparition de zones de condensation irrégulières et de grains azurophiles qui rendent difficile l'observation des noyaux (Fig. IV, 6). Le contour de l'oocyste est irrégulier, un espace clair plus ou moins large apparaissant entre le parasite et la cellule hôte. Par ailleurs, l'oocyste déforme fréquemment le noyau de la cellule hôte dans lequel il s'encastre.

La formation des sporozoïtes est difficile à suivre, car, malgré la très grande densité du parasitisme dans l'infection que nous avons étudiée, il y a peu d'oocystes ayant dépassé le stade uninucléé.

La division nucléaire en 8 noyaux fils coïncide avec l'apparition de cristalloïdes qui sont disposés à la périphérie de l'oocyste. Nous n'avons observé ni corps résiduel, ni images de perlage des sporozoïtes à la périphérie de l'oocyste. Dans l'oocyste mûr (Fig. IV, 7 et 8), les sporozoïtes paraissent libres dans une cavité de la cellule hôte. Ils sont allongés, légèrement incurvés et contiennent quelques granules azurophiles et un cristalloïde coiffé par un noyau formé de petits grains de chromatine.

Sporozoïtes libérés de l'oocyste chez l'hôte vertébré

L'oocyste mûr se rompt et libère les sporozoïtes qui pénétreront dans différentes cellules de l'hôte vertébré : les globules rouges et blancs du sang périphérique, les cellules réticulo-endothéliales des organes et en particulier les cellules pigmentaires.

Dans le globule rouge, à l'examen à frais, le sporozoïte mesure 13 μ en moyenne ; il a une forme allongée, droite, avec une extrémité plus effilée que l'autre. Il est contenu à l'intérieur d'une membrane qui présente un renflement à l'une de ses extrémités. On distingue, à l'intérieur du parasite, un cristalloïde unique de forme arrondie et des grains réfringeants.

Sur frottis coloré, certaines formes sont droites, fines, mesurant 10,7 × 2,3 μ en moyenne et ne sont pas entourées par une membrane. La majorité des sporozoïtes est plus globuleuse, mesurant 8 μ × 3,8 μ ou 9,2 μ × 3 μ ; ils sont renflés dans leur partie moyenne et plus effilés à l'une de leurs extrémités qu'à l'autre. Seule la partie périphérique prend bien le colorant, alors que le reste du parasite est plus clair. Le cristalloïde, proche de l'extrémité la plus arrondie, occupe toute la largeur du sporozoïte ; il est homogène et se colore en bleu pâle. Le noyau, généralement médian, est constitué par des petits grains de chromatine disposés selon une bande transversale, dense au niveau des bords latéraux, très claire au milieu. Le cytoplasme, très pâle, avec une zone de condensation périphérique, contient quelques petites vacuoles rondes.

À l'intérieur des monocytes du sang périphérique, sur frottis colorés, le sporozoïte se trouve dans

Source : MNHN, Paris

une cavité de la cellule hôte ; on ne distingue ni coque ni membrane. Il est plus globuleux que dans l'hématie, mesurant 10 μ × 4 μ en moyenne. Son cytoplasme contient quelques grains azurophiles.

Dans les cellules réticulo-endothéliales des organes, les sporozoïtes siègent, comme dans les monocytes, à l'intérieur d'une cavité arrondie qu'ils n'occupent pas entièrement.

Aucune coque n'est visible. Le polyparasitisme de la même cellule est fréquent, mais chaque sporozoïte est toujours dans une loge individuelle. Mise à part la forme générale du parasite, qui est droit, incurvé ou replié sur lui-même, sa morphologie est comparable à celle des éléments sanguins.

Sporozoïtes chez le vecteur (chez *Culex pipiens pipiens*)

Ils sont situés dans une cellule épithéliale de l'estomac. Là encore, le polyparasitisme est fréquent et chaque parasite est contenu dans une loge individuelle non limitée par une membrane. La cellule hôte ne paraît pas altérée.

La morphologie du sporozoïte est analogue à celle qu'il a dans le sang ; seul le noyau a une forme particulière en barre transversale et une chromatine en petits grains très fins.

Nous nommons le parasite, décrit ci-dessus, *Schellackia brygooi* n. sp. en hommage au Dr. E. R Brygoo, directeur de l'Institut Pasteur de Madagascar. *S. brygooi*, parasite de Reptiles endémiques de Madagascar, est le seul Hématozoaire de ce genre décrit jusqu'à présent de l'île. *S. bolivari* Reichenow, 1919, parasite d'*Acanthodactylus vulgaris* et de *Psammodromus hispanicus*, est le seul Hématozoaire de ce genre dont les formes tissulaires aient été décrites en détail. *S. bolivari* et *S. brygooi* diffèrent par deux caractères morphologiques principaux :

1) présence d'un seul cristalloïde dans le sporozoïte de *S. brygooi*, de deux dans celui de *S. bolivari* ; 2) nombre différent de mérozoïtes dans les schizontes (20 à 40 chez *S. brygooi*, 12 à 16 chez *S. bolivari*).

2. — *Lainsonia iguanae* n. g. n. sp. (Fig. V, page 16)

Hôte vertébré naturel : *Iguana iguana* (L.)
Hôte invertébré expérimental : *Aedes aegypti*

En 1967, le sang de 3 *Iguana iguana* provenant d'Exu dans l'état de Pernambuco (Brésil) a été examiné au Muséum.

Les trois Lézards étaient parasités par des sporozoïtes sanguins, mais l'autopsie n'a permis de déceler que chez l'un d'entrs eux les formes de multiplication tissulaire.

Par ailleurs, au cours d'une mission en Amérique du Sud, en novembre 1970, des sporozoïtes identiques à ceux d'Exu ont été observés chez un *Iguana iguana* capturé à l'îlot La Mère, au large de Cayenne et chez un autre spécimen capturé à Bélem du Para au Brésil. Des *Aedes aegypti* ont été gorgés sur le Lézard de Bélem, qui avait une parasitémie très élevée ; un grand nombre de sporozoïtes a envahi leurs cellules stomacales. N'ayant pas à notre disposition d'*Iguana iguana* neuf, nous avons fait ingérer les Moustiques à des Iguanidés malgaches (*Oplurus sebae*), mais aucuns infection n'est apparue chez ces animaux.

Nous n'avons pas de preuve de l'identité des parasites provenant des trois localités. Toutefois, l'hôte vertébré est le même et les parasites sanguins sont morphologiquement identiques dans les trois cas ; nous considérons donc, provisoirement, qu'il s'agit du même parasite.

Le matériel type est constitué par 13 lames (frottis de sang, coupes et frottis par apposition d'organes de l'Iguane 336XX capturé à Exu) ; il est déposé au Muséum National d'Histoire Naturelle sous les n° P1 236 à 248.

La schizogonie et la sporogonie de *Lainsonia iguanae* évoluent essentiellement dans les cellules réticulo-endothéliales (surtout pigmentaires) du foie et à un moindre degré de la rate. Il existe de très nombreuses similitudes morphologiques entre *Lainsonia iguanae* et *Schellackia brygooi* ; nous insisterons donc surtout, au cours de la description, sur les caractères particuliers à *Lainsonia*.

Source : MNHN, Paris

Schizogonie

Les schizontes (Fig. V, 8) sont de petite taille, mesurant 12 μ en moyenne. Les noyaux, granuleux, irréguliers, compacts, plus grands que ceux du microgamétocyte, sont régulièrement dispersés dans un cytoplasme granuleux et bien colorable.

Gamogonie

Le microgamétocyte (Fig. V, 2 et 3) a une forme généralement arrondie, parfois ovalaire. Il mesure jusqu'à 15,3 μ. Les noyaux sont périphériques, laissant libre presque toute la surface cytoplasmique. Ils sont, tantôt allongés en virgule pleine, tantôt arrondis avec un centre clair et une périphérie granuleuse. Les microgamètes apparaissent comme des filaments accolés à la périphérie du cytoplasme ; sur frottis par apposition, on note un renflement à une de leurs extrémités.

Le macrogamète (Fig. V, 2) mesure de 17 à 20 μ ; il est rond avec un contour régulier souligné par une membrane ; la teinte du cytoplasme, très claire, contraste avec celle des autres formes parasitaires et des cellules hépatiques environnantes. Le cytoplasme contient fréquemment des inclusions qui sont de petits grains régulièrement répartis et dont la coloration est identique à celle des grains de pigment contenus dans les cellules pigmentaires de l'hôte. Le noyau, généralement excentré, est de grande taille, pouvant attendre 4 μ. Il est formé par un nucléole arrondi, très chromophile et un nucléoplasme rosa très pâle, limité par une membrane nucléaire irrégulière, nettement visible.

Le noyau de la cellule hôte est généralement déformé et souvent réduit à un croissant accolé au parasite.

Sporogonie

Nous n'avons pas observé d'images de fécondation ; l'oocyste paraît subir la même évolution que *Schellackia*. Il devient plus petit et plus compact que ne l'était le macrogamète, son contour devient irrégulier et un espace clair se creuse entre le parasite et la cellule hôte (Fig. V, 4).

Le cristalloïde apparaît, avant la division nucléaire, sous forme d'une sphère de grande taille, homogène, se colorant en bleu assez vif. Le noyau se divise, le cristalloïde se fragmente ; noyaux et cristalloïdes se placent en alternance à la périphérie de l'oocyste (Fig. V, 5).

Le sporozoïte se forme par bourgeonnement à la périphérie d'un corps résiduel de grande taille (Fig. V, 6 et 7) puis s'en détache. Le corps résiduel persiste dans l'oocyste mûr. Les sporozoïtes, au nombre de 8, sont plus grands que ceux de *Schellackia* et sont caractérisés par la forme en bâtonnet compact et transversal de leur noyau.

Sporozoïtes libérés de l'oocyste

Leur devenir est le même que celui des sporozoïtes de *Schellackia* ; ils envahissent les globules rouges, les monocytes du sang périphérique et les cellules réticulo-endothéliales des organes.

Les sporozoïtes intra-érythrocytaires sont contenus dans une cavité limitée par une membrane. Leur forme est ovalaire globuleuse ouincurvée ; leurs deux extrémités sont arrondies. Ils mesurent 11 μ × 7 μ

FIG. V.

1 à 8 = *Lainsonia iguanae* dans le foie ; 9 à 13 = *Lankesterella* sp. dans le sang et le foie.

1 — deux sporozoïtes dans une cellule réticulo-endothéliale ; 2 — en haut : macrogamétocyte, en bas : microgamétocyte ; 3 — microgamétocyte ; 4 — jeune oocyste ; 5 — oocyste immature avec cristalloïdes et noyaux périphériques ; 6 — bourgeonnement des sporozoïtes ; 7 — oocyste mûr ; 8 — schizonte ; 9 — sporozoïte allongé ; 10 — sporozoïte replié sur lui-même ; 11, 12 — sporozoïtes entourés par une coque, siégeant dans des macrophages ; 13 — accumulation de sporozoïtes dans un macrophage.

2, 4, 5, 6, 7, 8 — coupes histologiques ;
1, 3, 11, 12, 13 — frottis par apposition d'organes ;
9, 10 — frottis de sang.
(x 1046).

Source : MNHN, Paris

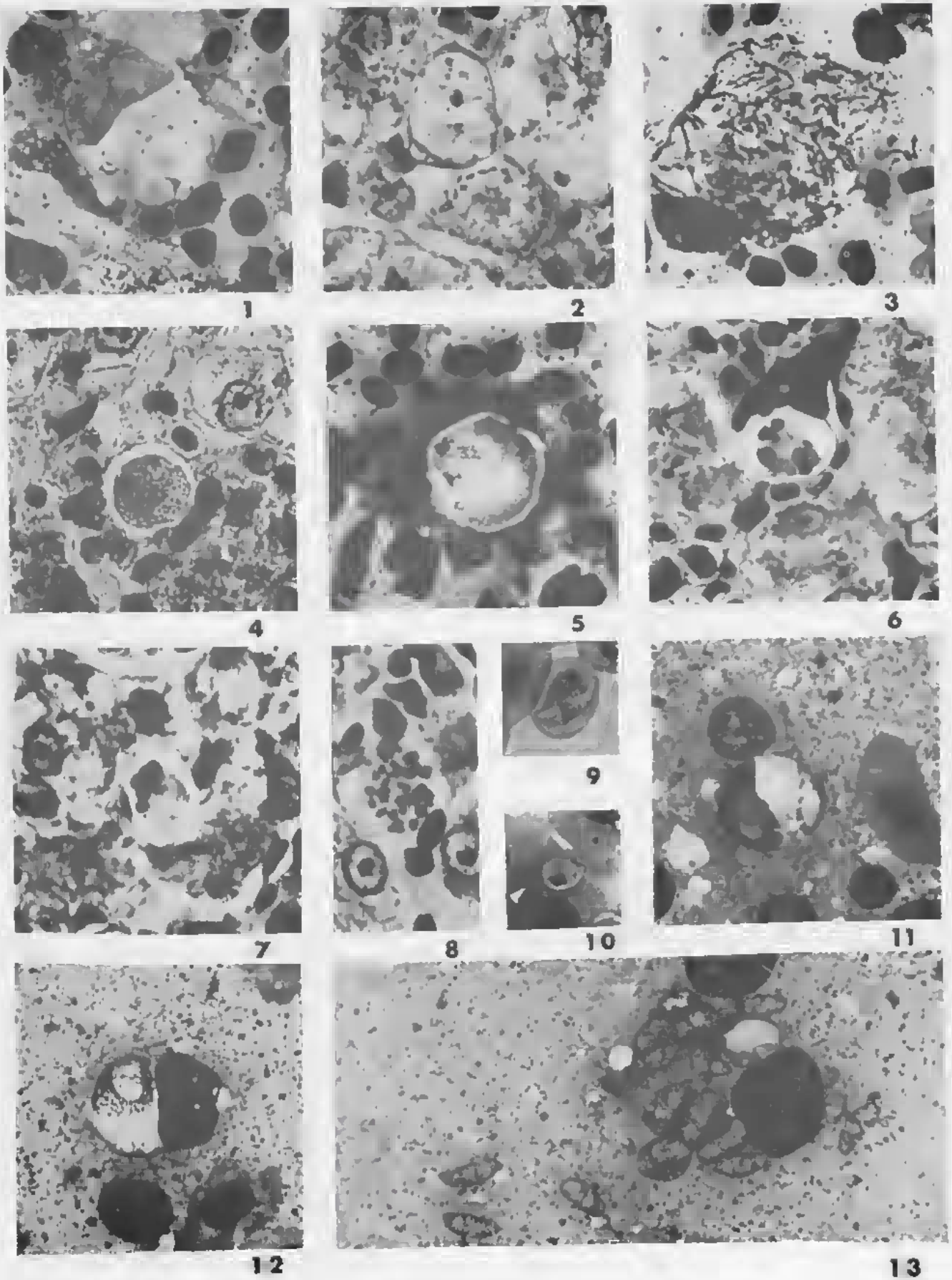

Fig. V

Source : MNHN, Paris

en moyenne. La presque totalité de leur cytoplasme est occupé par deux cristalloïdes de taille sensiblement égale, situés de part et d'autre du noyau. Le noyau, granuleux, triangulaire, s'insinue entre les deux cristalloïdes (Fig. V, 1).

Sporozoïtes chez Aedes aegypti

Leur morphologie est analogue à celle des sporozoïtes en attente dans les macrophages de l'hôte vertébré. Comme ceux de *S. brygooi* chez *C. p. pipiens*, ils siègent dans les cellules de l'estomac, à l'intérieur d'une loge individuelle.

Nous nommons le parasite décrit ci-dessus *Lainsonia iguanae* n. g. n. sp., en hommage au Dr. R. Lainson, directeur de la Wellcome Parasitology Unit à Bélem, Para (Brésil).

Les caractères de l'oocyste octozoïque asporé permettent de classer *L. iguanae* dans la famille des Schellackiidae. Il se différencie du genre *Schellackia* par la localisation des formes de division tissulaire : système réticulo-endothélial du foie et de la rate chez *Lainsonia*, épithélium et conjonctif de l'intestin grêle chez *Schellackia*.

Définitions : *Lainsonia* n. g., Schellakiidae Grassé, 1953 (Eimeridea) ayant une mérogonie, une gamogonie et une sporogonie dans le système réticulo-endothélial. Espèce type unique : *Lainsonia iguanae* n. sp.

3. — *Lankesterella* sp. (Fig. V, page 16)

Hôte vertébré naturel : *Rana esculenta* L.

7 *Rana esculenta* sur les 23 capturées à l'embouchure des rivières de la côte Est de Corse (Fiume Orbo, La Bravone, Stabaccio) avaient des sporozoïtes dans leurs hématies, en août 1969. Nous n'avons pas effectué de transmission et nos observations se limitent à l'étude des sporozoïtes chez l'hôte vertébré, car les seules formes de division tissulaires pouvant être rapportées avec certitude [1] à *Lankesterella*, sont deux microgamétocytes trouvés dans des frottis par apposition du foie.

Sporozoïtes dans le sang

Ils envahissent essentiellement les globules rouges mûrs, rarement les réticulocytes ; aucune forme n'a été observée dans les mononucléaires du sang périphérique. Sur frottis colorés, les sporozoïtes sont tantôt allongés, droits ou légèrement incurvés, tantôt repliés à l'intérieur d'une coque de forme arrondie ou ovalaire.

Dans le premier cas (Fig. V, 9), ils peuvent être tantôt fins, mesurant 9,2 μ × 2,5 μ de moyenne, avec une extrémité plus effilée que l'autre, tantôt plus globuleux, longs de 7,5 μ à 10 μ, élargis au niveau de leur partie moyenne qui atteint 3 μ de large et mousses à leurs extrémités. Le noyau, généralement médian, est allongé, formé de rubans de chromatine transversaux et de petits grains en bâtonnet. Deux cristalloïdes de petite taille (1 μ à 1,5 μ) siègent de part et d'autre du noyau. Le cytoplasme, peu dense, est bleu pâle. La membrane kystique, si elle est présente, ne prend pas le colorant.

Dans le second cas, le plus fréquent, le sporozoïte est replié sur lui-même à l'intérieur d'une coque thromophile parsemée de petits granules roses (Fig. V, 10). Le contour général du parasite est arrondi, ou, le plus souvent, ovalaire ; cependant, une des extrémités du sporozoïte dépasse l'autre et forme une petite saillie. L'ensemble mesure en moyenne 6 μ × 4,6 μ. Le noyau est compact et granuleux, le cytoplasme peu dense.

Dans les hématies, nous n'avons pas observé, comme dans les tissus, de parasite entouré par une épaisse gangue de granules rouge vif.

1. La plupart des Grenouilles étudiées étaient également parasitées par *Da ctylosoma ranarum* (Kruse 1890) et par *Haemogregarina magna* (Grassi et Filetti 1891) dont les gamétocytes sanguins sont de grande taille et morphologiquement différents des sporozoïtes de *Lankesterella*. À part les microgamétocytes caractéristiques des Lankesterellidae, nous n'avons observé que quelques rares schizontes qui font probablement partie du cycle de la seconde Hémogrégarine.

Source : MNHN, Paris

Sporozoïtes dans les cellules réticulo-endothéliales des tissus (Fig. V, 11, 12, 13)

L'examen de coupes de foie et de rate montre que les sporozoïtes siègent avec prédilection dans les cellules des amas pigmentaires, mais étant donné la petite taille des parasites, leur étude morphologique n'est possible que sur frottis par apposition.

Dans les frottis, de nombreux sporozoïtes paraissent libres, extra-cellulaires et non enkystés. Leur morphologie est variable : certains sont fins et ont une forme de banane, dont les deux extrémités sont pointues et symétriques ; ils mesurent 10 à 12 μ de long sur 2,3 μ de large ; la plupart, de forme ovalaire, aux extrémités arrondies, mesure 8,3 μ × 5 μ en moyenne ; enfin, tous les intermédiaires existent entre ces deux formes. Le noyau médian est diffus et le cytoplasme, peu dense, contient deux et parfois trois cristalloïdes identiques à ceux des parasites érythrocytaires.

Un grand nombre de parasites apparemment extra-cellulaires et tous les parasites intra-cellulaires sont à l'intérieur d'une loge, arrondie ou ovalaire, mesurant 7,7 μ × 9,2 μ de moyenne et limitée par une membrane ; le sporozoïte est appliqué contre un des bords de celle-ci. La membrane externe et l'intérieur du kyste sont plus ou moins chromophiles ; certains sont peu colorables et le sporozoïte paraît siéger dans une simple cavité, d'autres contiennent de très nombreux granules rouge vif, les deux aspects pouvant être observés dans une même cellule hôte. Le polyparasitisme est fréquent et l'on peut rencontrer jusqu'à dix parasites dans un même macrophage (Fig. V, 13). La morphologie du sporozoïte à l'intérieur du kyste est celle des formes extra-cellulaires. Il n'y a pas de division, chaque sporozoïte étant toujours contenu dans une loge individuelle.

Nous avons rattaché provisoirement le parasite décrit ci-dessus aux *Lankesterella*, en raison de son hôte (Batracien) et de la présence de microgamètes dans le foie.

Le caractère le plus saillant de *Lankesterella* sp. est la membrane kystique fortement colorable qui entoure les sporozoïtes tissulaires. Tous les intermédiaires sont présents entre le sporozoïte siégeant, comme *Schellackia brygooi*, dans ce qui paraît être une cavité du macrophage et celui qui est entouré par une épaisse gangue granuleuse et très chromophile.

Interprétation

Dans le cas des Schellackiidae, comme dans celui des Lankesterellidae, le sporozoïte est en attente, aussi bien dans les tissus de l'hôte vertébré que dans ceux de l'Invertébré vecteur. Il ne se divise pas pour former des kystes endogéniques, mais il est lui-même capable de jouer le rôle d'un endocyte. En effet, l'ingestion, par un hôte vertébré réceptif, de sporozoïtes contenus dans l'estomac d'un Moustique ou, comme l'a montré Reichenow 1919, dans le cas de *S. bolivari*, de tissus d'un Lézard, détermine l'apparition, chez le nouvel hôte, d'une schizogonie suivie d'une sporogonie.

Nous avons donc deux problèmes à analyser :

1) *Analogies des sporozoïtes intra-cellulaires avec les kystes* : Dans notre conception, une propriété normale et fondamentale du sporozoïte est de donner une forme de latence qui est dans presque tous les cas un kyste. Les cycles de *Schellackia* et de *Lankesterella* nous paraissent donc être des cycles primitifs, puisque le sporozoïte ne se divise pas et devient lui-même directement l'équivalent d'un endocyte. En outre, il n'a pas de spécificité tissulaire, car il peut se loger dans les macrophages aussi bien que dans les globules rouges du sang périphérique ; il peut pénétrer activement dans l'épithélium digestif d'un Moustique ou être phagocyté par les cellules de l'intestin des Acariens comme dans le cas de *Liponyssus saurarum* (Reichenow, 1919). Quelle que soit la cellule hôte, le sporozoïte semble pouvoir y persister indéfiniment.

2) *Pérennité de l'infection.*

Elle est assurée de façon particulièrement efficace :

a) chez l'hôte vertébré, l'accumulation de sporozoïtes dans le système réticulo-endothélial permet :

D'une part, la transmission par prédation ; elle pourrait jouer un grand rôle chez les Batraciens, où adultes et têtards sont réceptifs (Noller, 1920).

Source : MNHN, Paris

D'autre part, le réapprovisionnement du sang périphérique aux dépens des macrophages profonds. En effet, la membrane entourant les sporozoïtes est fragile et l'on peut supposer que, lorsqu'un macrophage meurt, les sporozoïtes libérés puissent pénétrer activement dans les globules rouges [1]. Ceci expliquerait pourquoi, malgré l'absence de formes de division, les Oplures parasités par *S. brygooi* restent infectés très longtemps.

b) chez l'Arthropode vecteur, le sporozoïte persiste non modifié pendant toute la durée de vie de l'hôte. Dans le cas d'un Moustique, dont la vie est courte, il n'y a pas pérennité de l'infection. Par contre, celle-ci pourrait être assurée par des Argasidés ou Ixodidés pendant des années.

En conclusion, le cycle des Lankesterellidae et Shellackiidae nous paraît être primitif en raison du rôle important joué par le sporozoïte, de sa plasticité, de sa latence et de la brièveté de la schizogonie. Dans notre conception, la latence du sporozoïte se place tout naturellement à l'origine du phénomène d'enkystement et d'endogénie rencontré chez la plupart des autres Coccidies.

C. — Cas particulier d'*Hepatozoon prodhoni* n. sp.
Stockage des gamétocytes — Convergence avec les mécanismes précédents

Ce parasite d'Iguanidé malgache est décrit ici, en raison de l'évolution particulière des gamétocytes mûrs qui s'accumulent dans les macrophages des organes profonds (foie et rate) où ils semblent avoir été phagocytés et stockés à l'état latent. *H. prodhoni* étant un parasite des monocytes du sang périphérique, on conçoit aisément un mécanisme simple, permettant à la parasitémie de se maintenir indéfiniment : le système réticulo-endothélial constituerait une réserve de gamétocytes ; la mort d'un macrophage libère de nombreux parasites qui pourront être phagocytés par les monocytes du sang périphérique et y persister jusqu'à ce que ceux-ci meurent à leur tour. Le gamétocyte libéré à nouveau, pourra être tantôt phagocyté par un autre monocyte, tantôt par un macrophage des organes profonds.

Description (Fig. IV, page 13)

Parasite : *Hepatozoon prodhoni* n. sp.
Hôte vertébré naturel : *Oplurus quadrimaculatus* Duméril

L'Oplure parasité, provenant de la Baie de Loukaro, a été examiné en février 1969 à l'Institut Pasteur de Tananarive. Son sang présentait de nombreux gamétocytes, enkystés exclusivemen dans les globules blancs. Des *Culex pipiens fatigans* ont été gorgés sur lui, mais aucun développement parasitaire n'a été observé chez cet hôte. L'autopsie a permis l'étude des formes tissulaires. Le matériel type est constitué par 6 lames déposées au Muséum National d'Histoire Naturelle sous les n° P III 151 à 156.

Schizogonie

Les schizontes d'*H. prodhoni* observés sont peu nombreux et siègent presque tous dans l'endothélium pulmonaire, quelques-uns ayant été trouvés dans le foie.

En coupe histologique, les formes jeunes sont très comparables à celles des schizontes secondaires d'*H. domerguei* : elles ont déjà approximativement la taille d'un schizonte mûr, alors qu'elles ne contiennent que 4 à 6 noyaux. Ceux-ci sont de grande taille, triangulaires, un de leurs bords longeant celui du schizonte, et sont formés de grains de chromatine très dense. Des noyaux en division sont fréquemment rencontrés. Le cytoplasme bleu est granuleux et contient souvent des grains d'un pigment analogue à celui des cellules pigmentaires des tissus. Il n'y a pas de granulations azurophiles. Les schi-

1. L'examen de sang parasité montre très fréquemment l'existence de sporozoïtes libres dans le plasma ; dans certaines espèces, presque tous les parasites sont extra-cellulaires.

Source : MNHN, Paris

zontes mûrs mesurent 23 μ × 10 μ de moyenne et contiennent, au plus, une soixantaine de mérozoïtes.

Dans les frottis par apposition, le schizonte mûr contient deux groupes de mérozoïtes parallèles, disposés en palissade et séparés par un corps résiduel mal limité. Les noyaux sont grands et allongés, mesurant 3,5 μ à 4 μ de long.

Endogénie

Quelques kystes (Fig. IV, 12) ont été observés dans des coupes et appositions de foie et de poumon. Ils sont ovalaires, mesurant 30 μ × 23 μ (sur frottis par apposition) et siègent dans des cellules endothéliales ou macrophagiques. Ils contiennent de 2 à 10 endocytes droits et parallèles, groupés contre un bord du kyste. Le cytoplasme des endocytes est rose, homogène, le cristalloïde n'est pas visible et le noyau rond et compact est plus proche d'une extrémité que de l'autre. Un résidu cytoplasmique de la cellule mère est situé entre le groupe des endocytes et la paroi opposée du kyste.

Gamétocytes sanguins

Les gamétocytes sanguins (Fig. IV, 9) siègent dans les globules blancs du sang périphérique, en particulier les monocytes. Ceux-ci ont un noyau généralement déformé, tantôt aplati sur un côté et plus compact que normalement, tantôt, au contraire, augmenté de volume et contenant le parasite encastré. Enfin, le noyau est souvent bilobé de part et d'autre du gamétocyte, les lobes étant réunis par un fin pont de chromatine ; il est alors difficile de déterminer s'il s'agit d'un monocyte ou d'un polynucléaire.

Le gamétocyte jeune est ovalaire et sans coque ; il a un cytoplasme clair et un grand noyau médian, en grosses mottes de chromatine reliées par des rubans transversaux.

Le gamétocyte mûr est entouré par une membrane épaisse, dont il est souvent séparé par un espace clair. L'ensemble est allongé, avec des extrémités arrondies et mesure 14 μ × 4,5 μ de moyenne. L'une des extrémités du parasite est repliée dans la coque sur une longueur d'environ 6 μ. Le cytoplasme homogène se colore en bleu. Le noyau siège généralement en regard de la queue repliée du parasite ; il est rectangulaire, ovale ou triangulaire et formé de grosses mottes de chromatine très rapprochées.

Gamétocytes stockés dans les cellules réticulo-endothéliales (Fig. V, 10 et 11)

Une accumulation importante de gamétocytes a lieu dans les cellules macrophagiques, et en particulier pigmentaires du foie et de la rate, qui peuvent contenir jusqu'à dix parasites. Dans les frottis par apposition, ceux-ci sont morphologiquement presque identiques aux gamétocytes du sang et ne paraissent jamais être en voie de destruction. Les seules différences décelables sont la forme du noyau plus ronde et régulière, sa chromatine plus diffuse dans les organes que dans le sang, et la membrane qui laisse moins bien pénétrer le colorant.

En coupe, les parasites siégeant dans les amas pigmentaires, sont difficiles à voir, car masqués par le pigment ; par contre, ceux qui ont pénétré dans des cellules macrophagiques isolées sont aisés à distinguer, car ils sont dans une cavité mal délimitée ; le cytoplasme de la cellule hôte, repoussé vers la périphérie, forme un anneau dense très chromophile, coloré en rouge vif et contient quelques grains de pigment. Le gamétocyte a un noyau rond, formé par une couronne régulière de grains de chromatine entourant une masse centrale très dense, un cytoplasme colorable en rose clair et une enveloppe nette, rose vif.

Interprétation

Nous avons nommé le parasite décrit ci-dessus *Hepatozoon prodhoni* en hommage au Dr. Jacques Prod'hon, chargé de Recherches au centre O.R.S.T.O.M. de Tananarive. Il diffère des deux autres espèces décrites à Madagascar, *H. domerguei* (voir plus haut) et *H. chabaudi* Brygoo, 1963, parasite de Caméléons, par de nombreux caractères morphologiques et en particulier par les gamétocytes qui évoluent

Source : MNHN, Paris

dans les globules blancs du sang chez *H. prodhoni* et dans les globules rouges chez les deux autres espèces.

Comme chez les autres *Hepatozoon*, la présence de kystes endogéniques assure la latence de l'infection et la transmission par prédation.

Par ailleurs, le stockage des gamétocytes dans les tissus assure, comme celui des sporozoïtes des Lankesterellidae et des Schellackiidae, la permanence de l'infection sanguine. Cependant, il s'agit là d'une convergence et non d'une identité entre les deux phénomènes. En effet, le sporozoïte des Lankesterellidae et Schellackiidae pénètre activement dans les cellules, alors que les gamétocytes mûrs d'*H. prodhoni* sont phagocytés passivement.

III. — MÉCANISMES APPARENTÉS : INTERPRÉTATION DE DONNÉES BIBLIOGRAPHIQUES

A. — Toxoplasma

Alors que pour presque toutes les Coccidies les phases schizogoniques et sporogoniques étaient les seules connues, chez *Toxoplasma*, au contraire, seule la forme kystique et pseudo-kystique était mise en évidence. La découverte, par Hutchinson et collaborateurs (1971), du cycle complet de *Toxoplasma gondii* Nicolle et Manceaux, 1909, très proche de celui d'une Coccidie intestinale du genre *Isospora*, montre les grandes analogies entre deux parasites aussi différents que *Toxoplasma* et *Hepatozoon* et fait concevoir le caractère général du phénomène.

On sait que chez *Toxoplasma* les kystes peuvent se former directement à partir d'endocytes, issus d'autres kystes, ingérés par un hôte vertébré (Lainson 1958). D'autre part, rien de ce que l'on connaît chez *Toxoplasma* ne contredit l'hypothèse que les kystes puissent se former directement à partir du sporozoïte.

Dans notre conception, le cycle de *Toxoplasma* est donc conforme à celui des autres Coccidies et se déroule de la façon suivante :

— mérogonie, gamogonie et sporogonie chez l'hôte réceptif ; ces stades n'ont été observés jusqu'à présent que chez le Chat ;

— formation de kystes endogéniques chez de très nombreux animaux ayant ingéré des oocystes excrétés dans le milieu extérieur et chez les prédateurs ingérants des kystes endogéniques contenus dans les tissus de leurs proies ;

— il semble très vraisemblable que, comme chez *Klossiella*, des kystes infectants peuvent être éliminés après transit intestinal simple et contribuer ainsi à la dissémination de l'infection ;

— enfin, nous considérons que la prolifération de pseudokystes dans tout le système réticulo-endothélial est une manifestation anormale due à des souches hypervirulentes et survenant le plus souvent dans les conditions particulières du laboratoire.

B. — Karyolysus

Le cycle de *K. lacertae* (Danilewsky, 1886), reproduit au laboratoire par Reichenow (1920), est très comparable, chez l'hôte vertébré, à celui d'*Hepatozoon*. Sa sporogonie, chez l'Acarien *Liponyssus saurarum*, est, par contre, très particulière : l'oocyste mûr se rompt chez l'Arthropode et libère des vermicules mobiles ou « sporokinètes » qui pénètrent dans les œufs du vecteur. Ils se divisent chez la larve après la ponte et forment des « sporokystes » infectants pour l'hôte vertébré.

Notre interprétation du cycle est la suivante :

— la sporogonie a lieu chez l'Acarien-mère où se forment des oocystes qui se rompent et libèrent les sporozoïtes (sporokinètes) ;

Source : MNHN, Paris

— les formes de division chez la larve (sporokystes), par leurs caractères morphologiques, leur origine et leur pouvoir infectant, sont, à notre avis, l'homologue, chez le vecteur de *Karyolysus*, des kystes tissulaires d'*Hepatozoon* chez l'hôte vertébré. Comme ces derniers, ils assurent une plus longue durée et une plus grande diffusion du parasitisme.

IV. — DISCUSSION

Le cycle biologique connu chez la majorité des Coccidies de Vertébrés comprend une schizogonie une gamogonie et une sporogonie se déroulant chez un seul hôte ou chez un hôte vertébré et un vecteur. Dans un tel type de cycle, la destinée du sporozoïte paraissait donc jusqu'à présent simple : donner naissance au cycle parasitaire chez un hôte réceptif ou être détruit s'il est introduit chez un hôte réfractaire.

La mise en évidence de kystes, issus directement des sporozoïtes, nous a permis de montrer que ceux-ci ont une double potentialité : — donner directement naissance au cycle schizogonique chez les hôtes réceptifs, — former des kystes endogéniques ou formes infectantes d'attente, même chez des hôtes chez lesquels la schizogonie ne se produit pas.

Le rôle du sporozoïte apparaît donc beaucoup plus complexe qu'on ne le supposait, car il peut assurer à la fois, la transmission du cycle parasitaire à partir de l'oocyste, la pérennité du parasitisme, la transmission par prédation.

L'existence de kystes ou de formes infectantes en diapause chez des parasites aussi différents que *Toxoplasma*, *Hepatozoon*, *Klossiella*, *Karyolysus*, les Lankesterellidae et les Schellackiidae, nous a amenée à admettre la généralité du phénomène chez les Coccidies.

Dans une première partie, nous tenterons d'analyser le processus d'enkystement du sporozoïte : 1) ses modalités et son rôle chez les parasites où il est connu, 2) son origine et son évolution, 3) son importance. Dans une seconde partie, nous tenterons de confronter les données nouvelles acquises sur le cycle biologique des Coccidies avec les hypothèses sur l'évolution générale de ce groupe de parasites.

A. — Le processus d'enkystement

1. — *Modalités et rôle*

Le devenir du sporozoïte dépend des conditions dans lesquelles il est libéré de l'oocyste chez un hôte donné.

a) Le cas le plus simple est celui des Lankesterellidae et des Schellackiidae où l'oocyste se rompt spontanément dans les tissus de l'hôte vertébré où il est formé. Les sporozoïtes pénètrent dans différentes cellules (globules rouges et macrophages). Ils y siègent dans une loge individuelle, n'évoluent plus et en particulier ne se divisent pas ; ils sont infectants par prédation. En outre, la membrane limitant leur loge, lorsqu'elle existe, paraît fragile et l'on conçoit aisément que, lors de la mort d'une cellule hôte, le sporozoïte puisse pénétrer dans un globule rouge ou dans une cellule réticulo-endothéliale. La même forme assure ainsi la permanence du parasitisme, la transmission par un vecteur hématophage, la transmission par prédation.

b) Chez la plupart des Coccidies, l'oocyste mûrit chez un vecteur (*Hepatozoon*) ou est excrété dans le milieu extérieur (*Toxoplasma*, *Klossiella*) et les sporozoïtes sont libérés dans le tube digestif du Vertébré qui ingère l'oocyste. La double potentialité du sporozoïte se manifeste alors, puisque chez le même hôte, certains sporozoïtes sont à l'origine des schizogonies et d'autres forment des kystes endogéniques.

Pour donner le kyste, le sporozoïte s'entoure d'une enveloppe épaisse et résistante et se divise en endocytes ; ceux-ci, véritables formes infectantes d'attente, ne pourront être libérés à leur tour que

Source : MNHN, Paris

dans le tube digestif d'un deuxième hôte vertébré prédateur. La pérennité de l'infection et la transmission par prédation sont ainsi assurées.

c) Le cas de *Karyolysus* est très particulier et traduit un troisième type d'adaptation. L'oocyste se forme et s'ouvre chez un premier Acarien et les sporozoïtes gagnent les œufs pour y poursuivre leur développement. Ils se divisent et forment des kystes mûrs et infectants chez les larves issues de la femelle qui a fait le repas infectant. Bien que chez *Karyolysus* les kystes se forment chez le vecteur, ils assurent là encore la multiplication, la dissémination et la pérennité de l'infection.

2. — *Origine et évoluation*

Nous sommes tentée d'interpréter la diapause simple du sporozoïte des Lankesterellidae dans la cellule qui l'héberge comme étant un phénomène plus primitif que l'enkystement avec division par endogenèse des autres Coccidies. En effet, dans les deux cas, la forme d'attente est répartie dans presque tout l'organisme et infectante par prédation, mais le sporozoïte des Lankesterellidae ne subit pas de modifications, ne se divise pas et a un rôle moins spécialisé que celui de l'endocyte. Il paraît donc logique de considérer qu'il est à l'origine du processus plus compliqué qui est celui de l'enkystement. Cette conception rend bien compte de la série d'adaptations survenues au niveau de la forme infectante des Coccidies : 1) une première étape est constituée par la latence du sporozoïte qui a plusieurs fonctions — maintien de la parasitémie et transmission par un vecteur ; — transmission par prédation. 2) La formation de kystes constitue un perfectionnement qui rend plus efficace la transmission par prédation. La forme infectante s'est multipliée et a acquis une plus grande résistance qui pourrait éventuellement lui permettre de survivre à la mort de la cellule hôte ou de l'hôte lui-même et d'être disséminée par des prédateurs chez lesquels elle passe en transit digestif. 3) Dans le cas apparemment encore plus spécialisé de *Karyolysus*, le kyste joue un rôle important dans le succès de la transmission par le vecteur bématophage.

3. — *Importance*

L'importance de ces mécanismes n'apparaît clairement que si l'on distingue deux phases essentielles dans le cycle des Coccidies, chacune ayant subi des adaptations et une évolution propre.

a) La première phase comprend le sporozoïte et ses dérivés évolutifs, c'est-à-dire :

— le sporozoïte enfermé dans l'oocyste
— le sporozoïte en diapause dans les tissus d'un hôte (Lankesterellidae — Schellackiidae)
— l'endocyte contenu dans un kyste et qui a exactement le même rôle que le sporozoïte (*Hepatozoon*, *Klossiella*, *Toxoplasma*, *Karyolysus*, par exemple).

Ces formes infectantes peuvent fréquemment survivre, sans perdre leur infectivité dans le milieu extérieur et chez un hôte non réceptif. Elles sont caractérisées par leur latence, leur absence de spécificité et la possibilité de vivre sur leurs propres réserves et non aux dépens de l'hôte.

Ces stades du cycle biologique constituent un ensemble ayant une évolution et un rôle propre ; nous proposons de les désigner sous le nom de « système du sporozoïte ».

b) La deuxième phase comprend le reste du cycle, c'est-à-dire l'ensemble des formes parasitaires issues du développement du sporozoïte chez les hôtes réceptifs, ce développement aboutissant à la formation des gamétocytes, puis du zygote et de la sporogonie. Ces formes parasitaires sont normalement peu résistantes [1] ; elles sont beaucoup plus spécifiques que les précédentes, car elles ne se développent souvent que chez un hôte et dans un organe déterminé ; elles se nourrissent aux dépens de l'hôte ;

1. Les gamétocytes des Hémogrégarines, protégés par leur membrane dans les globules du sang périphérique constituent une exception, car ce sont de véritables formes de latence. Il s'agit là, à notre avis, d'un phénomène de convergence avec l'enkystement du sporozoïte.

Source : MNHN, Paris

chaque stade du cycle peut donner lieu à de multiples adaptations. Nous désignerons l'ensemble de ces formes parasitaires sous le nom de « système du gamétocyte ».

La distinction entre ces deux parties fondamentales du cycle nous paraît essentielle si l'on veut tenter de comprendre les voies évolutives que les Coccidies ont pu emprunter.

B. — Hypothèses sur l'évolution des Coccidies

Si, comme nous le croyons, le cycle des Lankesterellidae et des Schellackiidae est plus primitif que celui des Coccidies intestinales et des Hémogrégarines, la seule hypothèse qui puisse expliquer l'origine des Coccidies est celle qui les ferait dériver des Grégarines coelomiques.

Cette conception se heurte aux théories classiques de l'évolution des Coccidies qui d'une manière générale les font dériver des Grégarines intestinales. Les formes les plus primitives seraient les Coccidies intestinales transmises par oocystes résistants, excrétés dans le milieu extérieur (voir par exemple Baker 1965) ; des adaptations auraient permis à certaines espèces de se développer dans des tissus non digestifs à condition d'utiliser la voie urinaire pour l'excrétion des formes infectantes ou la voie sanguine accessible à des vecteurs hématophages qui assurent la transmission. Si ce schéma évolutif est compatible avec ce que l'on observe au niveau du système du gamétocyte, il ne rend pas compte des adaptations subies par le système du sporozoïte, qui nous paraissent trop primitives et trop générales pour pouvoir être négligées.

Si, par contre, nous supposons que toutes les Coccidies dérivent des Grégarines coelomiques, il devient possible d'élaborer un schéma évolutif qui paraît cohérent.

Ainsi, lorsque l'on imagine le premier cycle parasitaire de type Coccidien issu d'une Grégarine coelomique, il semble que la prédation doive jouer un rôle essentiel. La multiplication du sporozoïte chez un Invertébré tel qu'une Blatte, par exemple, peut assurer la conservation de l'espèce, si le cadavre de celle-ci est ingéré immédiatement par un grand nombre de congénères. Un tel cycle semble pouvoir se perfectionner de deux manières :

1) La protection des sporozoïtes par l'élaboration d'une paroi résistante de l'oocyste ; ce mécanisme conduit à tous les cycles de Vertébrés où l'oocyste est expulsé dans le milieu extérieur et à la grande réussite évolutive que constituent les Coccidies parasites de l'épithélium digestif.

2) La seconde série évolutive, qui constitue le centre de notre travail, consiste en une élaboration des mécanismes de transmission sans que le sporozoïte acquière la possibilité d'être régulièrement excrété par l'organisme parasité.

La première adaptation qu'il est possible d'imaginer serait réalisée par une diapause des formes infectantes, telle que les sporozoïtes contenus chez l'animal parasité, n'évoluent pas directement chez le prédateur qui les ingère, mais soient disséminés avec ses matières fécales (cf. *Klossiella*).

Cependant, le mécanisme fondamental qui va permettre à des sporozoïtes emprisonnés dans l'organisme de sortir à l'extérieur, sera l'adaptation de ces formes au sang circulant et la transmission par Invertébré hématophage, d'où la réussite des familles Schellackiidae et Lankesterellidae.

Quelle que soit la solution adoptée, des adaptations facilitent les mécanismes précédents :

1) le sporozoïte, vivant aux dépens de ses réserves, va être facilement hétéroxène et le passage d'un animal à l'autre sera presque toujours aisé ;

2) une série de mécanismes vont permettre au sporozoïte de survivre, même lorsque la cellule parasitée meurt : soit parce qu'il est ingéré passivement par des cellules macrophages, soit parce qu'il est capable de gagner activement d'autres cellules et en particulier celles du sang circulant ;

3) il va acquérir dans certains groupes un pouvoir de multiplication conduisant à la formation de kystes répartis dans tout l'organisme du sujet parasité.

Source : MNHN, Paris

DEUXIÈME PARTIE

ADAPTATIONS DU SYSTÈME DU GAMETOCYTE (CAS DES HEMOSPORIDIES). SCHIZONTES À ÉVOLUTION CHRONIQUE ASSURANT LES RECHUTES SANGUINES

1. — HAEMOPROTEIDAE DE CHIROPTÈRES — SCHIZONTES VASCULAIRES CHRONIQUES

A. — Haemoproteidae de Mégachiroptères
Dualité des schizontes tissulaires chez les *Hepatocystis*

De nombreuses espèces d'*Hepatocystis* ont été décrites chez des Primates, des Ongulés, des Écureuils et des Chiroptères capturés dans la nature. Une dualité des formes de division tissulaires a été mise en évidence chez deux espèces : *H. rayi* Tokura et Wu, 1961 (Ray 1960), parasite de l'Écureuil volant *Petaurista inornatus* et *H. perronae* Landau et Adam, 1972 *a*, parasite de Megachiroptères africains. Chez l'espèce que nous avons étudiée, *H. perronae*, l'infection est saisonnière et nous soupçonnons chaque type de schizonte d'avoir un rôle bien défini : les uns intraparenchymateux, auraient une durée d'évolution brève, les autres, intravasculaires, plus durables, seraient à l'origine des rechutes saisonnières de la gamétocytémie.

Nous allons tenter de tracer le schéma du cycle évolutif d'un *Hepatocystis* à rechutes saisonnières en utilisant les données obtenues par nous chez les Mégachiroptères parasités par *H. perronae*. Le seul cycle d'*Hepatocystis* bien connu étant celui d'*H. kochi* (Laveran, 1899), nous nous sommes inspirée de la description de sa sporogonie chez *Culicoides adersi* (Garnham et coll. 1961 et 1962). Malheureusement, les *Hepatocystis* de Primates sont ceux pour lesquels le caractère saisonnier de l'infection paraît le plus douteux. Nous avons cependant, par raison de commodité et à titre provisoire, utilisé dans notre schéma ce qui est connu de leur sporogonie.

1. — *Schéma général du cycle d'un* Hepatocystis *à rechutes saisonnières* (Fig. VI)

Au cours de la saison de transmission, un Diptère vecteur ingère les gamétocytes contenus dans le sang de l'hôte vertébré. Dans son estomac ont lieu l'exflagellation (s) du microgamète, la fécondation du gamète femelle (a) et la formation de l'ookinète (b). Celui-ci traverse la paroi digestive pour gagner l'hémocoele et se transformer en oocyste (c, d, e). Les oocystes sont répartis dans tout le vecteur, mais prédominent à sa partie antérieure, la tête en particulier (f). À maturité, l'oocyste se rompt (f) et certains des sporozoïtes libérés pénètrent dans les glandes salivaires (g) et sont inoculés à un nouvel hôte vertébré. Ils gagnent alors, par voie sanguine, les cellules parenchymateuses du foie où ils se transforment en schizontes de deux types : — les uns se développent entièrement sur place (h, i, j, k), au sein du parenchyme hépatique ; leur évolution est relativement rapide et à maturité ils se rompent (o)

Source : MNHN, Paris

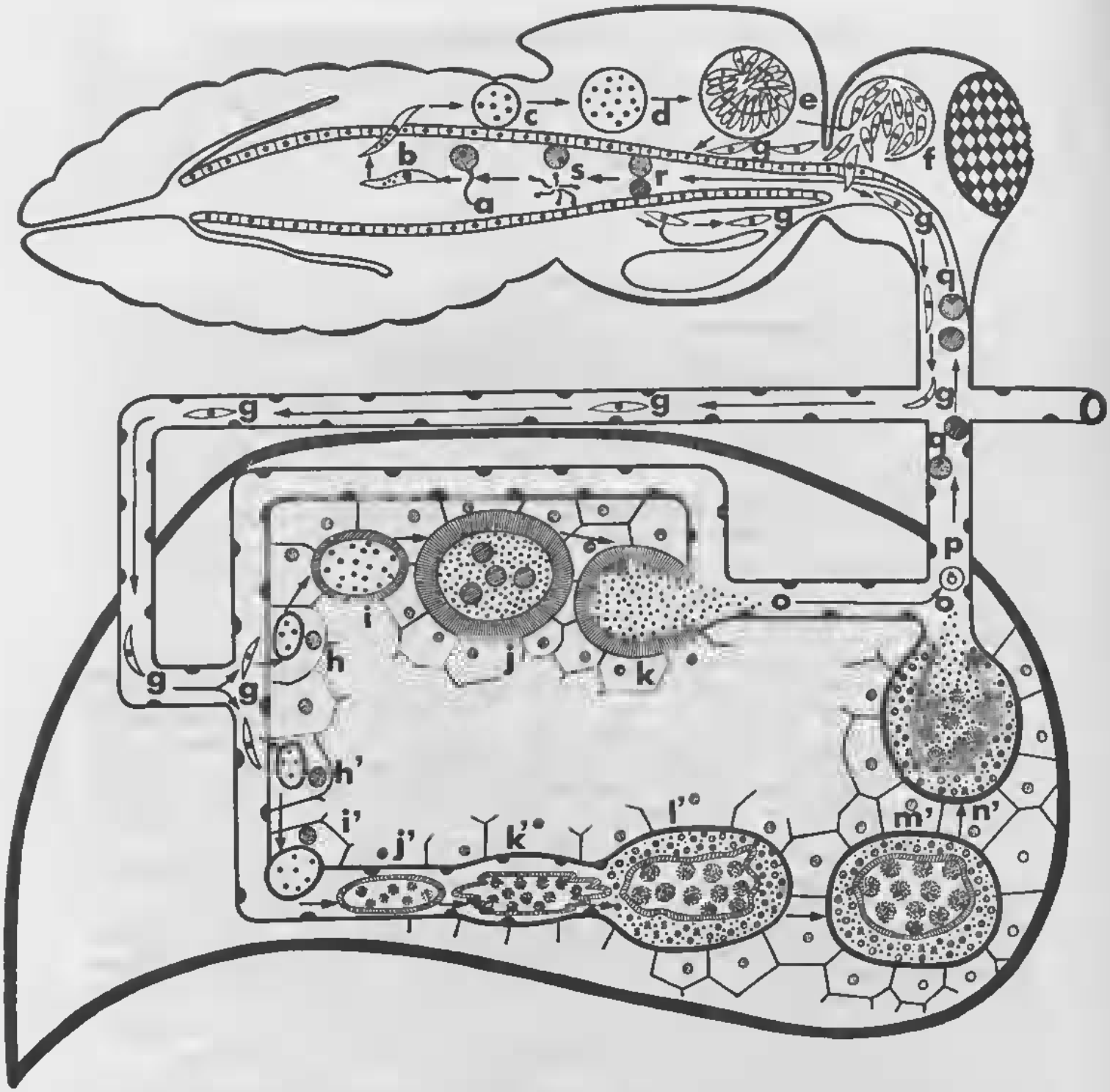

Fig. VI.

Cycle biologique d'*Hepatocystis*.

a — fécondation ; b — ookinète traversant la paroi stomacale du vecteur ; c, d, e — formation de l'oocyste ; f — rupture d'un oocyste mûr dans la tête du vecteur ; g — sporozoïte ; h, i, j — schizogonie rapide intraparenchymateuse ; k — rupture d'un schizonte à évolution rapide libérant les mérozoïtes dans la circulation ; o — mérozoïtes libres dans le sang ; p — jeune gamétocyte ; q — gamétocyte mûr ; r — exflagellation du microgamétocyte ; s — microgamètes ; h', i', j', k' — schizogonie lente intravasculaire : schizontes chroniques circulant librement dans la lumière des vaisseaux ; l' — schizonte chronique ayant obturé un vaisseau et provoqué une réaction cellulaire aiguë ; m' — schizonte chronique entouré par une réaction macrophagique sub-aiguë ; n' — schizonte chronique mûr libérant des mérozoïtes dans la circulation : L'étude d'*Hepatocystis* sp. (voir plus loin) indique que les mérozoïtes ne pénètrent probablement pas directement dans les globules rouges, mais donnent auparavant une schizogonie rapide. Nous n'avons pas de documents à ce sujet pour *H. perronae* et avons donc préféré ne pas représenter cette schizogonie supplémentaire.

Source : MNHN, Paris

libérant dans les capillaires avoisinants un grand nombre de mérozoïtes. Ceux-ci pénètrent dans les globules rouges du sang (p) où ils formeront les gamétocytes (q) ; — les autres évoluent dans la lumière (h', i', j', k') des vaisseaux ; certains paraissent circuler librement dans les veines du foie (j' k') d'autres sont immobilisés dans un vaisseau de diamètre insuffisant pour leur permettre de passer ; ils peuvent alors provoquer de véritables infarctus par embolie, avec invasion massive de la zone infarcie par les macrophages (l'). Les schizontes eux-mêmes ne sont pas attaqués par les phagocytes et il semble que les lésions aiguës du début se réparent progressivement. Seule persiste une couronne histio-macrophagique d'épaisseur variable, entourant un schizonte intact (m'). Dans notre conception, ces schizontes sont latents ou à évolution lente, mûrissant (n') au début de la période de transmission pour assurer les rechutes sanguines des espèces à gamétocytémie saisonnière.

2. — *Étude d'*Hepatocystis perronae

La dualité de la schizogonie et le rôle respectif de chaque type de schizonte reposent sur l'étude d'infections naturelles et leur interprétation reste hypothétique. Nous allons donc rappeler les observations effectuées à ce propos sur *H. perronae* (Landau et Adam, 1972 *a*) et indiquer l'argumentation que nous présentons à l'appui de notre conception.

a) *Exposé récapitulatif des observations effectuées*

33 *Myonycteris torquata* Dobson ont été capturés à la station expérimentale de la Maboké en République Centrafricaine, pendant la saison des pluies, en septembre 1966. Vingt-six d'entre eux étaient porteurs d'Hématozoaires pigmentés dans les globules rouges, la morphologie de ces parasites étant identique chez tous les spécimens. L'examen histologique du foie de 7 *Myonycteris* a permis de déceler la présence de schizontes exo-érythrocytaires chez cinq individus. C'est dans ce lot que nous avons observé, seuls ou en association, des schizontes intra-parenchymateux et des schizontes intravasculaires. Par ailleurs, 7 *Lissonycteris angolensis* Bocage, provenant de la grotte de Matouridi à 80 km de Brazzaville, nous sont parvenus en mai 1968 (saison des pluies au Congo) peu après leur capture. Tous étaient négatifs le jour de leur arrivée. Le sang de l'un d'entre eux était envahi, 4 jours plus tard, par des gamétocytes pigmentés, mûrs et immatures, identiques à ceux des *Myonycteris*. Une première biopsie de foie a été effectuée le jour où la gamétocytémie a été décelée, une deuxième 24 h. plus tard et l'animal a été autopsié le 7e jour de sa parasitémie. De nombreux schizontes mûrs étaient présents dans les biopsies ; tous étaient intra-parenchymateux ; malgré l'examen d'un matériel beaucoup plus abondant que celui des biopsies, l'autopsie a été totalement négative.

La présence d'un seul et même parasite en R.C.A. et au Congo-Brazzaville nous paraît démontrée par l'identité morphologique des gamétocytes et des schizontes mûrs.

L'appartenance des deux types de schizontes au même parasite, si elle n'est pas démontrée expérimentalement, nous paraît très probable. En effet, il s'agit dans les deux cas de schizontes que leur morphologie permet de rattacher à un Haemoproteidae. Par ailleurs, un seul type de gamétocytes a été observé dans le sang des Mégachiroptères examinés. Enfin, l'existence d'une dualité des formes tissulaires (cf. plus loin) a déjà été mise en évidence chez d'autres Haemoproteidae.

b) *Schizontes intra-parenchymateux ; arguments en faveur de leur évolution aiguë*

Nous avons pu suivre leur évolution morphologique chez les *Myonycteris* de R.C.A. où ils sont relativement synchrones et l'on retrouve chez un même hôte des tranches d'âge assez bien délimitées.

Aucune forme très jeune n'a été observée, le plus petit schizonte trouvé mesurant 31 μ × 23 μ. Les schizontes les moins évolués siègent dans un hépatocyte et sont morphologiquement très proches des schizontes pré-érythrocytaires des Plasmodiums de Rongeurs.

Au cours de leur croissance, ils semblent détruire la cellule hépatique qui les contient, car on ne retrouve aucun vestige de celle-ci autour des schizontes plus âgés ; la disparition de la cellule hôte

Source : MNHN, Paris

coïncide avec l'apparition d'une paroi nette autour du parasite [1]. Celle-ci devient de plus en plus épaisse et chromophile et des vacuoles pouvant atteindre une grande taille, constituées par une substance colloïdale d'aspect identique à celle de la paroi, apparaissent à l'intérieur du schizonte.

Quelques rares formes mûres ont été trouvées ; elles sont identiques à celles du *Lissonycteris* du Congo-Brazzaville — leur taille peut atteindre 150 μ ; leur forme générale est arrondie, leur contour régulier ; les noyaux très nombreux sont répartis de façon régulière et, bien qu'ils paraissent parfois groupés, on ne note aucune formation nette de cytomères ; il n'y a pas de réaction histiomacrophagique environnante, les cellules hépatiques étant simplement écartées et écrasées autour du parasite.

L'apparition brutale de la gamétocytémie chez le *Lissonycteris* du Congo-Brazzaville et la disparition rapide et synchrone de tous les schizontes hépatiques sont difficilement interprétables, si l'on n'admet pas qu'il s'agit de schizontes primaires, appartenant à un cycle rapide [2], et évoluant d'un seul tenant vers la maturation, la rupture et l'envahissement du sang par les futurs gamétocytes.

Les observations faites sur les formes intra-parenchymateuses de la même espèce chez les *Myonycteris* de R.C.A. sont moins précises, car nous n'avons pas suivi leur évolution à l'aide de biopsies ; elles sont cependant tout à fait compatibles avec l'hypothèse d'une évolution rapide.

c) *Schizontes intra-vasculaires ; arguments en faveur de leur évolution chronique*

Ils sont présents en grand nombre dans les veines intra-hépatiques de deux *Myonycteris*.

Chez l'un d'entre eux, ils coexistent avec des formes intra-parenchymateuses ; là encore, on est frappé par le synchronisme des schizontes. Les plus petits mesurent 40 μ × 12 μ, les plus grands 50 μ × 23 μ, tailles qui correspondent à peu près à celles des formes intra-parenchymateuses chez le même hôte.

Ils sont entourés par une enveloppe rose plus ou moins épaisse et les plus grands contiennent des traînées de substance colloïdale. Ils diffèrent des formes intra-parenchymateuses par leur forme allongée, leur contour irrégulier et parfois plissé aux extrémités, par leur cytoplasme beaucoup moins dense et surtout par le nombre et la distribution des noyaux. Ceux-ci, beaucoup moins abondants que dans les formes intra-parenchymateuses de même taille, sont groupés par cytomères.

Leur évolution a pu être appréciée chez un deuxième *Myonycteris* où tous les schizontes observés sont intravasculaires. Leur taille est plus grande que celle des précédents (200 μ × 50 μ en moyenne), le nombre de cytomères et de noyaux plus élevé, mais leur morphologie, chez les deux hôtes, est très comparable.

Quelques schizontes de grande taille circulent encore librement dans les vaisseaux ; d'autres sont arrêtés au niveau de veines de plus petit calibre et ont provoqué des lésions aiguës d'infarcissement du tissu environnant, avec extravasations sanguines et envahissement massif par les macrophages ; enfin quelques schizontes sont entourés par des lésions plus chroniques, limitées à une couronne de macrophages entourant un schizonte intact.

L'origine des schizontes vasculaires reste obscure. Un certain nombre d'arguments est en faveur d'une origine commune avec les schizontes intra-parenchymateux (tous les schizontes se développeraient d'abord dans un hépatocyte qu'ils détruiraient en grandissant. Ceux qui se trouvent à proximité d'un vaisseau pourraient y pénétrer par effraction, les autres continuant leur évolution sur place et donnant des formes aiguës). En effet, aucun parasite n'a jamais été observé dans une cellule endothéliale vasculaire ; par ailleurs, tout vestige de cellule hôte a disparu des schizontes ayant atteint une certaine

1. L'origine de la paroi entourant les schizontes d'*H. perronae* n'a pu être précisée. Son aspect est analogue à celui de la paroi d'*Hepatocystis* sp. (voir plus loin) où il apparaît nettement que celle-ci entoure la cellule hôte et non le parasite. Dans le cas d'*H. perronae* cependant, elle semble ne se former qu'autour des parasites devenus extra-cellulaires.

Le terme de colloïde, habituellement réservé à la substance éosinophile contenue à l'intérieur des schizontes d'*Hepatocystis*, sera également utilisé par nous pour désigner la substance qui forme la paroi épaisse de certains schizontes, car, dans les deux cas, la coloration et l'aspect sont identiques.

2. Le terme de cycle rapide est employé ici par opposition à celui de cycle lent utilisé pour désigner la schizogonie vasculaire qui paraît beaucoup plus chronique. En fait, nous ignorons leur durée réelle.

Source : MNHN, Paris

taille, qu'ils soient vasculaires ou parenchymateux. Enfin, dans le foie où les deux types coexistent, leurs tailles sont très comparables.

Par ailleurs, l'hypothèse d'une évolution plus lente des formes vasculaires paraît compatible avec les faits observés : plus d'une trentaine de schizontes ont été examinés sans qu'aucune forme mûre n'ait été décelée ; à taille égale, les schizontes vasculaires sont beaucoup moins mûrs que les schizontes parenchymateux.

d) *Comparaisons avec d'autres Hémoprotéides* [1]

L'existence de deux types de schizontes a déjà été signalée chez *Hepatocystis*. Ainsi, *Hepatocystis rayi* a deux types de schizontes tissulaires (Ray, 1960) : — les uns, multiloculaires siègent dans les cellules endotheliales du foie par groupes de schizontes de petite taille, contenant à maturité une vacuole de colloïde, centrale ; Ils ne provoquent pas de réaction histiomacrophagique ; — les autres, monoloculaires, immatures, sont retrouvés dans le foie, la rate et le poumon, ils contiennent une masse colloïdale centrale et sont entourés par uno substance byaline ; ils provoquent fréquemment une réaction histiomacrophagique environnante [2].

Par ailleurs, chez *H. epomophori* (Rodhain, 1926), espèce très proche d'*H. perronae*, nous soupçonnons l'existence, à côté des schizontes intra-parenchymateux, décrits par Rodhain (1953), de schizonte intra-vasculaires. Ainsi, le schizonte figuré *in* Garnham 1966, Planche LXXIV, fig. 2, en face de la page 691, a tous les caractères des formes vasculaires d'*H. perronae* (paroi épaisse et irrégulière, forme allongée, présence de cytomères, réaction macrophagique).

Une dualité des schizontes tissulaires à également été mise en évidence chez *Leucocytozoon simondi* Mathis et Léger, 1910 ; Desser et coll. (1968) ont décrit dans le poumon de Canards des schizontes de rechute différents des mégaloschizontes rencontrés pendant les périodes de transmission. Ces formes sont libres, dans la lumière des vaisseaux ou au centre d'une zone macrophagique réactionnelle. Leur morphologie est très proche de celle des formes vasculaires d'*H. perronae*.

La similitude, qui sera développée plus loin, entre le siège et la morphologie des formes vasculaires d'*H. perronae* et celles de *Leucocytozoon*, constituent à notre avis un argument essentiel pour leur attribuer le même rôle dans les rechutes saisonnières de la gamétocytémie.

B. — Haemoproteidae de Microchiroptères
Infections permanentes (*Polychromophilus* sp.)
Infections saisonnières (*Hepatocystis* sp.)

De 1965 à 1971, le sang de nombreux Microchiroptères capturés dans 24 grottes des régions de Kindamba, Loudima, Sibiti et Divenie, a été examiné au Congo-Brazzaville (Adam et Landau, 1971).

Un Haemoproteidae a été trouvé chez les espèces : *Miniopterus minor minor* Peters, *Rhinolophus sylvestris* Aellen, *R. landeri* Martin, *R. adami* Aellen et Brosset, *Hipposideros caffer* Sundewall ; le sang des espèces *Hipposideros commersoni gigas* (Wagner), *Triaenops persicus* Dobson et *Nycteris macrotis* Dobson était négatif.

La présence de cet Hématozoaire nous a amenée à faire l'étude histologique des organes de Microchiroptères infectés, ainsi que l'examen de leur ectoparasites avec les résultats suivants :

1 — dans les tissus, ont été observés : — des schizontes hépatiques et pulmonaires que leur morphologie permet de rattacher à un Hémoprotéide, — des stades évolutifs d'une *Klossiella*, — des kystes hépatiques d'une Coccidie, analogues à ceux d'*Hepatozoon* ;

1. = Leucocytozoidae et Haemoproteidae.

2. Dasgupta (1967) considère qu'il s'agit de deux parasites différents ; il a nommé *Rayella rayi* Dasgupta 1967 celui qui correspond aux schizontes multiloculaires du foie en raison de leur aspect atypique et de leur siège endothelial. Nous avons conservé, à titre provisoire et par raison de commodité, le nom d'*Hepatocystis rayi* en attendant que la dualité ou l'unicité des schizontes trouvés chez l'Écureuil volant soit démontrée.

Source : MNHN, Paris

2 — parmi les ectoparasites inféodés aux Microchiroptères, une espèce de Nyctéribie, *Penicillidia fulvida* Bigot, 1885 a été trouvée porteuse d'oocystes et de sporozoïtes d'Hémosporidie (Adam et Landau 1972) ;

3 — des dissections de glandes salivaires d'*Anopheles caroni* et d'*A. hamoni* ont révélé des infections par sporozoïtes : *Plasmodium voltaicum* Van der Kaay, 1964 et *P. atheruri* Van den Berghe et coll., 1958, ayant été décelés respectivement chez *Lissonycteris angolensis* et *Atherurus africanus* Gray dans les mêmes grottes, ces parasites sont considérés comme étant probablement responsables de l'infection des Moustiques (cf. Adam et Landau 1969 et 1970).

Dans ce chapitre, nous décrirons essentiellement les formes parasitaires pouvant être rattachées aux Haemoproteidae : gamétocytémie, schizogonie et sporogonie.

Deux Hématozoaires différents sont probablement présents : l'un sera désigné sous le nom de *Polychromophilus* sp., le second d'*Hepatocystis* sp. Nous rattachons au premier les stades observés chez les Nyctéribies, ainsi que les gamétocytes sanguins présents tout au long de l'année et qui sont morphologiquement proches de *Polychromophilus melaniferus* Dionisi, 1899 ; un deuxième type de gamétocytes, observé une seule fois chez deux spécimens, et les schizontes exo-érythrocytaires seront rattachés à *Hepatocystis* sp.

Nous sommes consciente de l'impossibilité, dans une infection probablement mixte et en l'absence de données expérimentales, de rattacher, avec certitude, les différentes formes observées à un parasite déterminé. L'interprétation proposée reste donc hypothétique ; nous exposerons plus loin les arguments qui nous incitent à la retenir.

Le détail des enquêtes effectuées dans différentes grottes a été exposé par Adam et Landau, 1971. Nous indiquerons ici successivement 1) l'allure des infections observées dans la nature, 2) la description morphologique des formes parasitaires chez les hôtes vertébrés et invertébrés, 3) l'interprétation des observations.

1) *Allure des infections dans la nature*

Gamétocytémie

Elle est présente en toutes saisons, car de 1965 à 1971, les captures ont permis de couvrir tous les mois de l'année.

Au cours des enquêtes, les frottis de sang, confectionnés à l'intérieur ou à la sortie des grottes, s'ils permettent de détecter la présence d'un hématozoaire pigmenté, sont souvent de trop mauvaise qualité pour l'étude morphologique du parasite. Nous rapporterons ici les résultats de 44 examens de sang effectués à partir des Microchiroptères capturés dans les grottes de la région de Kindamba, à proximité du laboratoire de Moya, où les conditions techniques ont permis d'obtenir un matériel de bonne qualité. En avril 1966, 7 individus ont été capturés, dont 4 étaient positifs (1/2 *Hipposideros* et 3/5 *Miniopterus*) ; — en septembre 1967 : 43 individus ont été capturés, dont 11 étaient positifs (1/7 *Rhinolophus*, 0/6 *Hipposideros*, 0/7 *Triaenops*, 10/23 *Miniopterus*) ; — en mars 1969 : 35 individus ont été capturés, dont 13 étaient positifs (0/1 *Rhinolophus*, 0/4 *Hipposideros*, 13/30 *Miniopterus*).

Par ailleurs, un certain nombre de frottis de Microchiroptères positifs, confectionnés dans les mêmes conditions que les précédentes, nous ont été envoyés : 6 Minioptères en février 1967, 1 en août 1971, 6 en novembre 1971 ; un Rhinolophe en juillet 1971 et 2 en février 1972.

En dehors des deux Rhinolophes capturés en février 1972 et qui avaient une infection mixte à *Polychromophilus* sp. et *Hepatocystis* sp., la morphologie des gamétocytes nous a toujours paru être celle de *Polychromophilus* sp. Cependant, si une infection concomitante et légère par *Hepatocystis* sp. était présente, elle pourrait ne pas avoir été détectée.

Sporogonie

Elle a été découverte chez la Nyctéribie *Penicillidia fulvida* Bigot, 1885 (Adam et Landau 1972).

Les Microchiroptères des grottes étudiés sont parasités par deux espèces de Nyctéribies :

Source : MNHN, Paris

Tableau récapitulatif des observatione

	Mois de l'année	J	F	M	A	M	J	J	A	S	O	N	D
Nombre d'animaux infectés examinés	gamétocytes de *Polychromophilus* sp		8		4	13		1	1	11		6	
	gamétocytes de *Hepatocystis* sp.		2		0	0		0	0	0		0	
	schizontes rapides, hépatiques		1						0			0	
	echizontes rapides, pulmonaires, immatures		2						0			0	
	schizontes rapides pulmonaires, mûrs		1						0			0	
	echizontes vasculaires lents, immatures		2						1			0	
	schizontes vasculaires lents mûrs		1						0			0	
Nombre de Chauve-souris (+ ou -) dont les organes ont été examinés de façon détaillée			4 + 8 -						1 + 1 -			0 + 6 -	
Nombre de Nyctéribies (+ ou -) examinées										1 +	8 + 7 -	2 + 1 -	

Seuls les résultats correspondant aux frottis de sang de bonne qualité et que nous avons pu conserver figurent dans le tableau. Les crochets indiquent la coexistence de différentes formes chez un même individu.

Source : MNHN, Paris

1) *Nycteribia schmidlii scotti* Falcoz, 1923 — plus d'une centaine de spécimens a été disséquée et examinée sans qu'aucune infection n'ait été décélée.

2) *Penicillidia fulvida*, récolté sur Microchiroptère infecté, a été trouvé, par contre, porteur de sporozoïtes et d'oocystes que nous rapportons à *Polychromophilus* sp. Il s'agit d'une Nyctéribie assez ubiquiste, puisque sa présence a été signalée (Théodor, 1967) aussi bien sur Macrochiroptère(*Eidolon helvum*) que sur Microchiroptère. Au Congo, l'espèce a été récoltée uniquement sur des Microchiroptères où elle est du reste assez rare (1 individu pour 4 Minioptères examinés en moyenne). En dehors de *Miniopterus minor minor*, son hôte le plus régulier, elle parasite également les diverses espèces de *Rhinolophus* du groupe *sylvestris* et dans une plus faible mesure les *Hipposideros caffer*. *P. fulvida* se déplace très activement sur son hôte et passe rapidement d'un individu à l'autre au sein des groupes de Minioptères au repos.

Si la densité des populations de *P. fulvida* est toujours faible, leur taux d'infection par sporozoïte semble par contre élevé.

C'est ainsi que nous avons noté dans les glandes salivaires :

— en septembre 1967 : 1 spécimen positif sur 1 disséqué (capturé sur *M. m. minor*)
— en novembre 1967 : 2 spécimens positifs sur 3 disséqués (capturés sur *Rhinolophus landeri*)
— en octobre 1970 : 4 spécimens positifs sur 9 disséqués (capturés sur *M. m. minor*).

Dans tous les cas cités ci-dessus, l'infection est massive.

Par ailleurs, 2 sur les 3 Nyctéribies examinées histologiquement en octobre 1970 avaient des oocystes.

Formes tissulaires

Deux types de schizontes ont été observés : — les uns sont fixes dans le tissu pulmonaire ou hépatique ; ils sont de grande taille et mûrissent en donnant des mérozoïtes petits et très nombreux ; dans notre interprétation leur évolution est rapide ; — les autres sont vasculaires, tantôt circulant librement dans la lumière des vaisseaux, tantôt arrêtés dans un petit vaisseau ; ils restent de petite taille et les mérozoïtes produits sont vermiculaires, grands et peu nombreux ; leur évolution serait lente.

Nous avons indiqué sur un tableau récapitulatif (page 32) la façon dont les différentes formes sont associées chez les 5 Chauve-souris hébergeant des schizontes. Signalons que si les schizontes vasculaires sont rares (au maximum 3 schizontes pour 100 à 300 coupes examinées) les schizontes parenchymateux sont plus fréquents ; un des individus, très riche, a en moyenne 3 schizontes par coupe de 0,5 × 0,5 cm. Enfin, la répartition des formes tissulaires dans un organe est très irrégulière et peut varier beaucoup d'un lobe à l'autre ; les examens négatifs n'ont donc pas une grande signification.

Nous avons, par ailleurs, examiné sans succès le foie et la rate d'une vingtaine de Chauve-souris, à la recherche de petits schizontes analogues à ceux décrits par Mer et Goldblum (1947) chez *Polychromophilus melaniferus*. Toutefois, peu de coupes de ces deux organes ayant été étudiées chez chaque individu, les résultats n'ont pas été inclus dans le tableau.

Autres parasites observés

Une infection à *Klossiella* a été décelée dans les reins de 4 Microchiroptères : 1 Rhinolophe capturé en novembre 1967, 2 en février 1972 et un *Hipposideros* en avril 1966. De petits schizontes extrarénaux comparables à ceux décrits par Boulard et Landau (1971) chez *K. mabokensis* ont été observés dans le foie d'un Rhinolophe et dans la rate d'un Minioptère.

Par ailleurs, des kystes siégeant dans la cellule hépatique et contenant un nombre fixe (deux) d'éléments en forme de banane ont été trouvés chez plusieurs individus. Ils n'ont pu être rattachés à aucun parasite de l'hôte. Leur morphologie est identique à celle des kystes d'*Hepatozoon* et ils représentent probablement des formes kystiques latentes d'une Hémogrégarine dont l'hôte n'est pas connu.

Source : MNHN, Paris

2) *Descriptions*

Gamétocytes

Polychromophilus sp. (Fig. VII, 3 et 4, page 00)

Les formes jeunes sont rondes, bien limitées, avec un cytoplasme bleu pâle, parsemé de petites vacuoles. Le pigment est encore absent à ce stade. Le noyau est en granules irrégulièrement disposés, occupant environ le 1/4 du parasite.

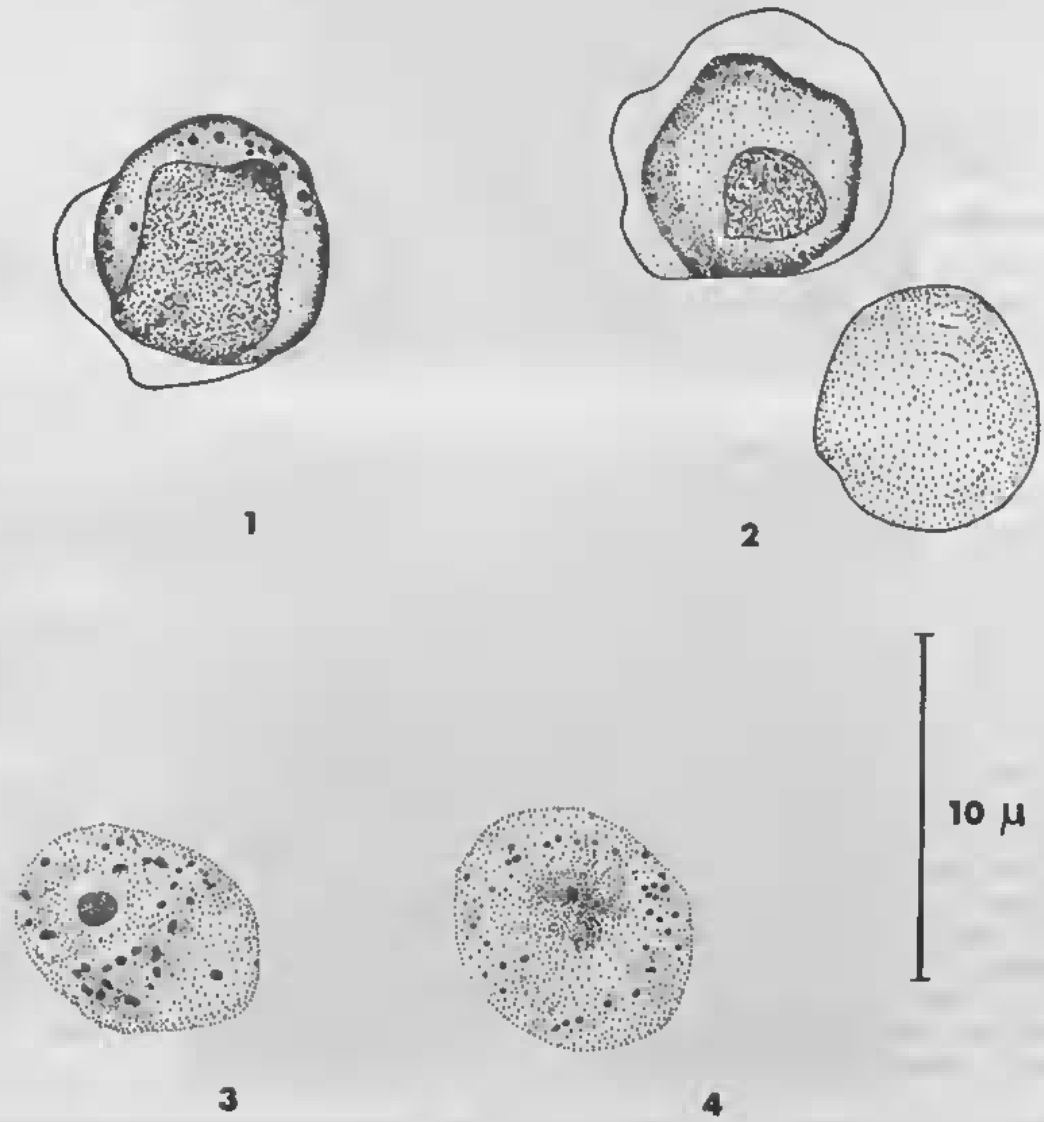

Fig. VII.

1 — macrogamétocyte d'*Hepatocystis* sp.
2 — microgamétocyte d'*Hepatocystis* sp., en haut ; hématie non parasitée dans le même frottis, en bas.
3 — macrogamétocyte de *Polychromophilus* sp.
4 — microgamétocyte de *Polychromophilus* sp.

Source : MNHN, Paris

Les gamétocytes apparemment mûrs mesurent 7,65 μ de moyenne. Ils sont arrondis, parfois légèrement ovalaires ; ils occupent généralement presque toute l'hématie.

La macrogamétocyte a un cytoplasme bleu et un noyau de forme variable : tantôt il est arrondi, compact (mesurant 1,5 μ de diamètre), tantôt il forme une petite bande allongée. Dans certains cas, il est plus diffus, composé de masses de chromatine peu dense, mais son contour est toujours bien limité.

Le microgamétocyte se colore entièrement en rose avec une zone plus dense, mal limitée et de taille variable qui correspond au noyau.

Dans les deux sexes le pigment [1] est sous forme de grains et de bâtonnets séparés, noirs à frais, bruns ou jaunâtres sur frottis colorés. Il occupe généralement une zone limitée à environ la moitié de la surface du gamétocyte.

L'exflagellation est rapide ; elle survient pendant les 5 premières minutes de l'examen.

Les gamétocytes de *Polychromophilus* sp. sont proches de ceux de l'espèce type du genre, *P. melaniferus*, par les caractères suivants :

— taille comparable
— noyau du microgamétocyte diffus
— pigment relativement grossier
— régularité du contour.

Ils en diffèrent par :

— l'absence de granule chromatinien plus dense que le reste du noyau chez le microgamétocyte
— la répartition non périphérique du pigment
— la forme plus souvent arrondie qu'ovalaire
— la rapidité de l'exflagellation.

Hepatocystis sp. (Fig. VII, 1 et 2, page 33)

Les deux Rhinolophes chez lesquels il est décrit, étant porteurs d'une infection mixte, il nous a été impossible de distinguer entre elles les formes jeunes des deux parasites. *Hepatocystis* sp. semble cependant acquérir du pigment plus tôt que *Polychromophilus* sp. ; ce pigment est en petits grains, parfois agglomérés.

Les gamétocytes mûrs mesurent 7, 65 μ de diamètre en moyenne. Leur forme générale est grossièrement arrondie et leur contour souvent irrégulier. Ils ne remplissent pas l'hématie qui est fréquemment augmentée de taille ; en outre, le globule rouge parasité est tantôt plus clair que les hématies voisines, tantôt plus foncé, prenant une teinte rose plus ou moins vive, qui contraste avec la coloration grise des autres cellules du frottis.

Le noyau du microgamétocyte est de grande taille, occupant presque toute la surface du parasite ; il est de texture homogène et peu dense ; sa forme est généralement irrégulièrement carrée ou rectangulaire ; il est limité par des bords très nets. Le cytoplasme du gamétocyte mâle, bleu clair ou gris, forme une bande périphérique contenant les grains de pigment. Cette disposition en couronne du pigment est très caractéristique. Le gamétocyte femelle est plus comptact et a un pourtour plus régulier que le microgamétocyte. Son noyau est plus petit, plus compact, arrondi et régulier ; il est très souvent en position centrale. On note alors, du centre vers la périphérie : le noyau, une couronne claire de cytoplasme bleu pâle, une zone cytoplasmique périphérique un peu plus dense et qui contient les grains de pigment. L'exflagellation est survenue entre 14 et 15 minutes.

1. Notons ici que l'examen macroscopique et microscopique de la rate d'animaux ayant une forte gamétocytémie n'a jamais permis de décéler de surcharge en pigment paludéen.

Fig. VIII : *Polychromophilus* sp.

1 — oocyste mûr.
2 — oocyste immature.
(× 1046)

Source : MNHN, Paris

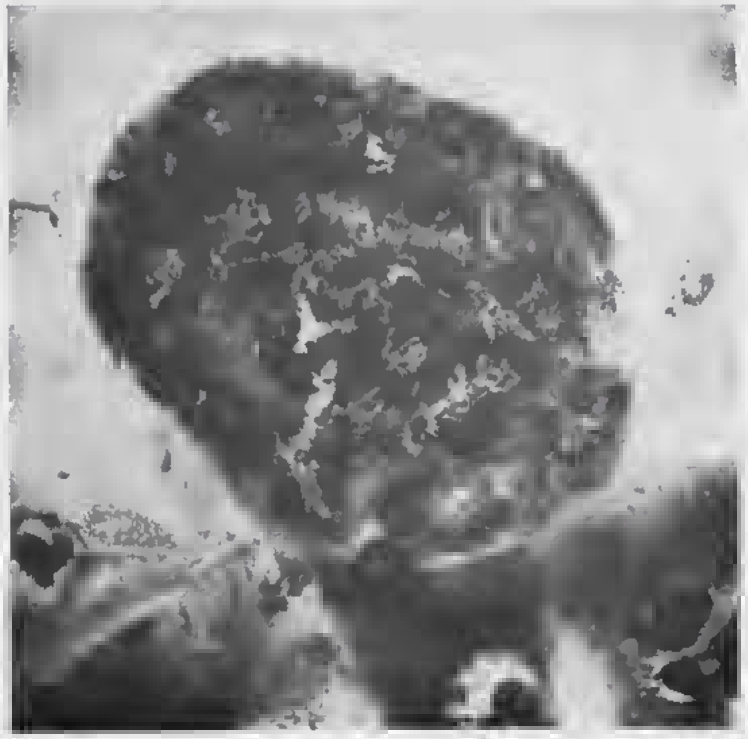

1

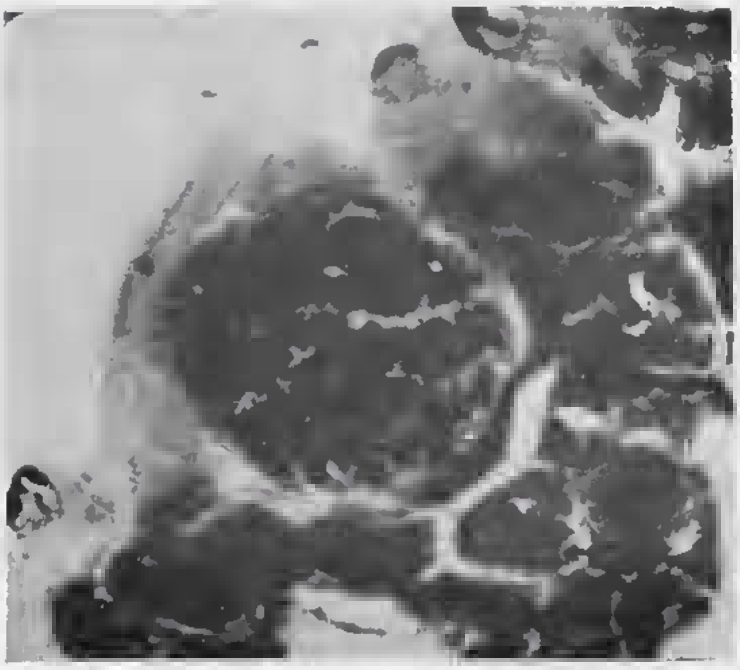

2

Fig. VIII

BIBL. DU MUSEUM

Source : MNHN, Paris

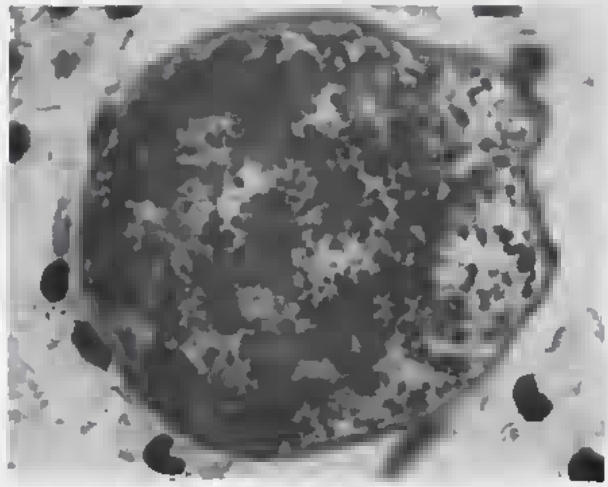

1

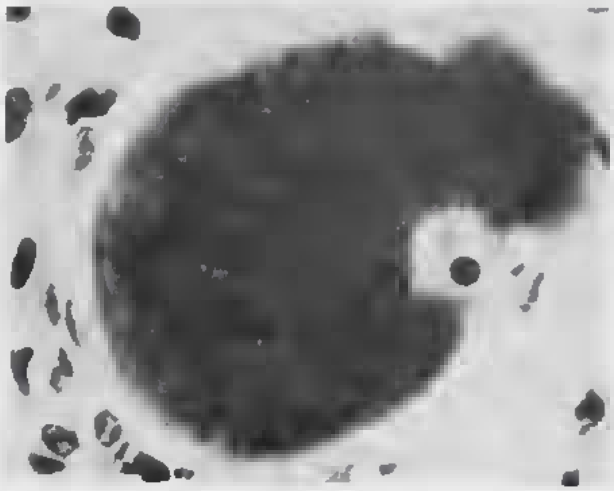

2

3

4

Fig. IX

Source : MNHN, Paris

Sporogonie

Examinés à frais dans des dissections de glandes salivaires de Nyctéribies, les sporozoïtes sont plus épais que ceux des Plasmodiums et leurs extrémités sont émoussées ; ils mesurent 13 μ de long en moyenne ; ils sont peu actifs. En coupe histologique d'une Nyctéribie, ils apparaissent très nombreux aussi bien dans les acini que dans les canaux collecteurs des glandes salivaires (Adam et Landau 1973).

Les oocystes n'ont pas été observés à frais. Sur coupes histologiques, ils siègent le plus souvent entre l'épithélium de l'intestin moyen et la lame basale. Quelques formes peuvent être libres dans l'hémocoele, mais elles sont accolées à l'intestin. Enfin de rares oocystes sont intra-épithéliaux.

Le plus petit oocyste immature observé mesure 31 μ × 18 μ. Il a une forme générale arrondie et sa membrane limitante, épaisse, irrégulière et plissée par endroits, se teinte en rose. Les noyaux régulièrement répartis sont de taille variable ; certains forment des masses de chromatine assez grandes, irrégulières, denses ; d'autres sont plus petits. Le cytoplasme est granuleux et forme des aggrégats fortement basophiles ; il contient des grains azurophiles.

Les oocystes plus âgés (Fig. VIII, 2, page 34) contiennent des noyaux plus nombreux, plus petits, mais là encore de forme irrégulière. Le cytoplasme devient moins abondant et basophile et les granules azurophiles disparaissent.

Un oocyste mûr (Fig .VIII, 1) a été trouvé : il mesure 56 μ × 47 μ ; sa forme est ovalaire et son contour régulier, souligné par une membrane nette. Les sporozoïtes, très nombreux, sont parallèles, en rangées qui semblent avoir une disposition hélicoïdale à l'intérieur de l'oocyste. Les noyaux des sporozoïtes sont petits, arrondis, réguliers, colorés en rose vif et leur cytoplasme est rose pâle. On note dans l'oocyste quelques granules de chromatine dense et irrégulière. Il n'y a plus de cytoplasme résiduel.

Schizogonie

a) *Schizontes tissulaires à évolution aiguë*

Ils ont été observés dans le poumon de deux Minioptères et dans le foie d'un Rhinolophe (Landau et Adam 1972 *b*).

Schizontes hépatiques jeunes

La plus jeune forme observée (Fig. X, 1) siège dans un hépatocyte dont le noyau hypertrophié (9 μ) a un grand nucléole (3,5 μ), un nucléoplasme très clair et un pourtour densifié. Le schizonte mesure 21,4 μ × 17 μ et contient des noyaux de taille variable, tantôt tout petits, tantôt plus grands et irréguliers. Le cytoplasme est abondant et très basophile.

En vieillissant (Fig. X, 2), la taille des schizontes augmente et leur pourtour devient polylobé. Leur membrane limitante s'épaissit et se charge de colloïde. Les noyaux, de petite taille, ont une disposition régulière. Ils sont difficiles à distinguer, car le cytoplasme est très chromophile. Ce dernier, parsemé de vacuoles rondes, de taille relativement grande (3 μ de diamètre en moyenne), a un aspect spongieux très caractéristique.

Le plus grand schizonte observé (Fig. X, 3), mesure 123 μ × 92 μ ; il est très irrégulier, et émet des prolongements lobaires dans le tissu hépatique. Le cytoplasme, moins dense que dans les formes plus jeunes, contient un nombre moins élevé de vacuoles de grande taille (4,5 μ). Les noyaux, après hydrolyse, sont petits et arrondis. On note quelques grandes masses de chromatine irrégulières dans le schizonte. L'enveloppe rose pâle, présente, par endroits, des zones très éosinophiles. Quelques rares macrophages l'entourent.

FIG. IX : *Hepatocystis* sp.

1, 2, 3, 4 — schizontes aigus pulmonaires ; noter les modifications et la position latérale du noyau de la cellule hôte (2 et 4). (× 1046).

Source : MNHN, Paris

Schizontes pulmonaires

Leur évolution est remarquablement synchrone. De très nombreux schizontes immatures (Fig. IX, 4), d'aspect presque identique, ont été trouvés dans les deux poumons d'un Minioptère (3 par coupe de 0,5 × 0,5 cm). Ils mesurent entre 70 et 100 μ, leur contour est irrégulier, souvent indenté, parfois lobé ; ils sont entourés par une substance annulaire fortement éosinophile, bien limitée sur ses deux bords, analogue à celle qui entoure les schizontes d'*Hepatocystis perronae*. Les noyaux sont denses, arrondis ou allongés, à contour régulier ; leur nombre est relativement faible et ils sont groupés dans le schizonte de façon très particulière, en laissant de grandes plages irrégulières libres de tout noyau. Le cytoplasme, très peu colorable, apparaît sous forme de travées rose pâle, entourant les zones contenant des noyaux. Le noyau de la cellule hôte siège à l'intérieur du parasite, en position excentrique. Il est beaucoup plus grand que celui des cellules voisines, pouvant atteindre 12 μ et contient un ou deux grands nucléoles très chromophiles contrastant avec le nucléoplasme très clair. La membrane nucléaire, par contre, est très chromophile.

Une dizaine de schizontes mûrs ou presque mûrs (Fig. IX, 1, 2, 3) ont été trouvés à l'examen d'une centaine de coupes consécutives de l'un des lobes pulmonaires d'un Minioptère. L'examen d'autres coupes du même lobe ou du second poumon a été négatif. La forme générale des schizontes est le plus souvent allongée ; les deux plus grands atteignent 62 μ × 64 μ et 93 μ × 50 μ. Ils sont entourés par une membrane rose, plus mince que celle des formes immatures et beaucoup moins chromophile. La limite interne de la paroi masquée, par les noyaux, n'est pas visible. Sa limite externe est généralement régulière. Les noyaux sont très nombreux, régulièrement répartis, groupés parfois en amas, mais ne formant pas de vrais cytomères. Ils sont compacts, réguliers, arrondis ou allongés. La densité des noyaux rend peu visible le cytoplasme propre du schizonte. Sur les bords d'un schizonte mûr, on peut distinguer de petits mérozoïtes ronds.

Le noyau de la cellule hôte est tantôt de taille légèrement supérieure à celle des cellules voisines tantôt nettement plus grand, comme celui des formes immatures.

Les schizontes aigus ne déterminent aucune réaction macrophagique environnante.

b) *Schizontes intra-vasculaires à évolution chronique*

Formes immatures (Fig. X, 4)

Elles circulent avec leur cellule hôte dans la lumière des gros vaisseaux du foie et du poumon. L'ensemble forme une masse arrondie constituée de l'extérieur vers l'intérieur 1) par un anneau épais (4,5 μ) formé d'une substance analogue à celle qui entoure les schizontes tissulaires pulmonaires ; quelques cellules aplaties, d'aspect endothélial, peuvent lui être accolées ; 2) par une zone annulaire claire et optiquement vide ; 3) par une zone de cytoplasme, mal limitée, homogène, peu dense, faiblement colorée en rose, qui contient le noyau de la cellule hôte et le parasite proprement dit. Le noyau de la cellule hôte est latéral et extérieur au parasite ; il est ovalaire, indistinguable de celui d'un hépatocyte, bien qu'il soit légèrement plus grand ; il contient un gros nucléole et une chromatine qui paraît raréfiée. Les noyaux du schizonte sont arrondis ou allongés, à contour régulier, compacts ; le cytoplasme granuleux est peu dense et vacuolé. On ne distingue pas de membrane entre le parasite et le cytoplasme de la cellule hôte.

La plus petite forme vasculaire observée mesure 17 μ (le schizonte proprement dit mesure 9 μ × 7,6 μ) ; la plus grande 31 μ (le schizonte mesurant 20 μ × 11 μ). Le nombre de leurs noyaux est respectivement de 35 et 85.

Dans certains parasites plus âgés, le schizonte occupe tout l'espace limité par la capsule éosinophile ; le noyau de la cellule hôte siège entre le parasite et la capsule.

FIG. X : *Hepatocystis* sp.

1, 2, 3 — Schizontes hépatiques aigus.
4 — Schizonte vasculaire chronique immature.
5, 6 — Schizontes vasculaires chroniques mûrs.
(× 1046).

Source : MNHN, Paris

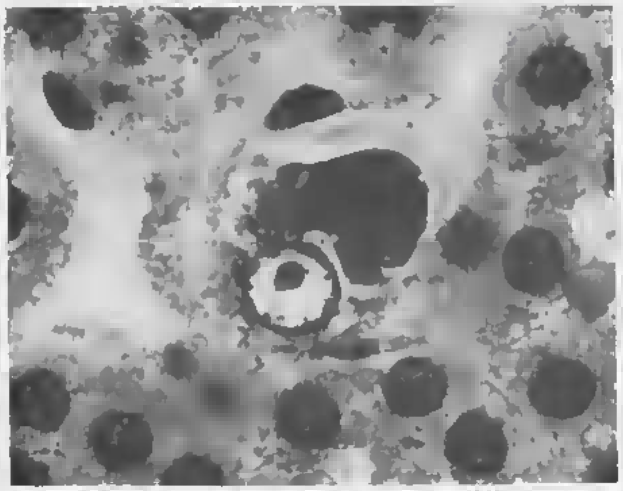

1

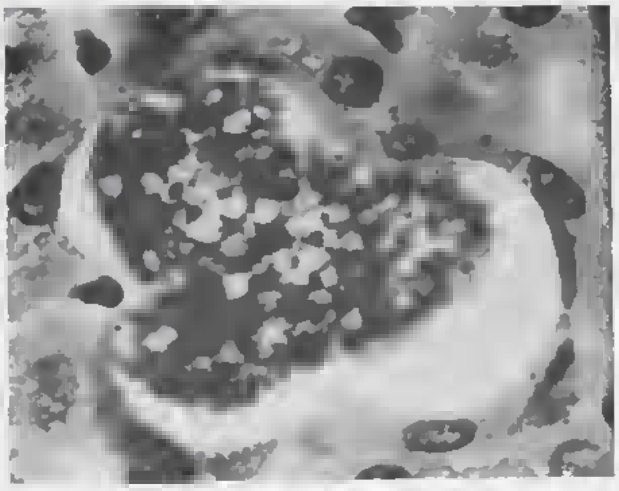

2

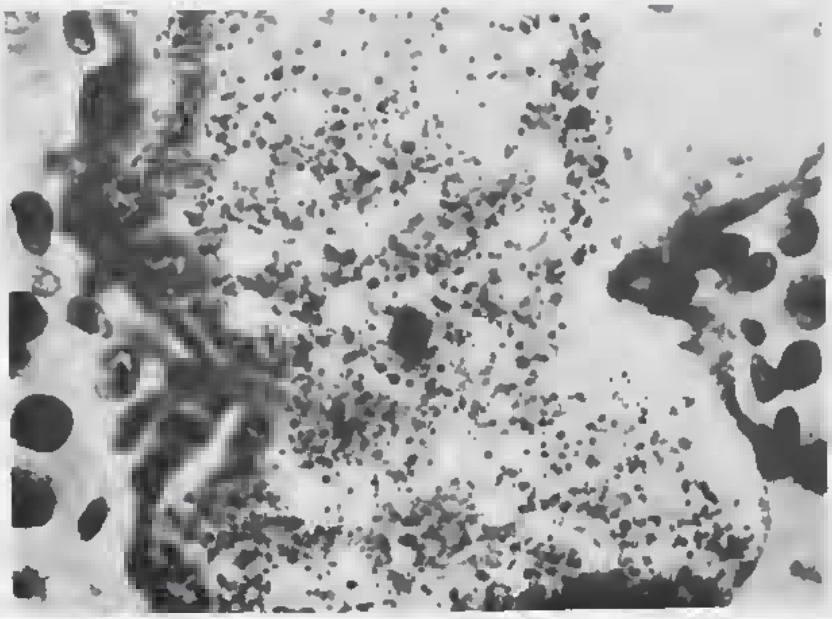

3

4

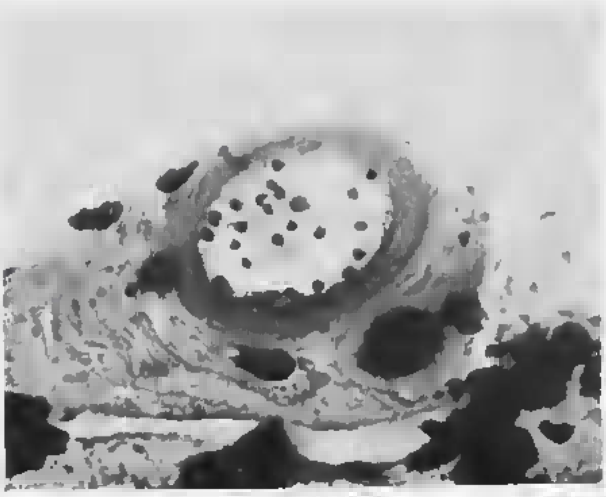

5

6

Fig. X

Source : MNHN, Paris

Formes mûres (Fig. X, 5, 6)

Deux schizontes vasculaires mûrs ont été trouvés, à l'exclusion de toute autre forme tissulaire, dans les poumons d'un Rhinolophe, porteur d'une infection mixte à *Polychromophilus* sp. et *Hepatocystis* sp.

Ils mesurent 27 μ et 31 μ × 18 μ et contiennent respectivement 45 et 63 mérozoïtes.

La capsule périphérique, analogue à celle des schizontes pulmonaires aigus, est large, pouvant atteindre 8 μ d'épaisseur ; elle est fortement éosinophile et sa structure est lamellaire. Cette enveloppe limite une cavité où se trouvent les mérozoïtes ; il ne subsiste aucune trace de cytoplasme résiduel du schizonte.

Les mérozoïtes sont allongés, légèrement incurvés, mesurant en coupe longitudinale 11 μ ; ils ont une extrémité plus pointue que l'autre ; le noyau rond et compact paraît médian et le cytoplasme se teinte en rose.

Le noyau de la cellule hôte, extérieur au schizonte, est plaqué entre celui-ci et la capsule.

3) *Interprétation des différentes formes observées*

Trois genres d'Haemoproteidae ont été décrits jusqu'à présent chez les Chauves-souris : *Hepatocystis* chez les Mégachiroptères. *Polychromophilus* et *Nycteria* chez les Microchiroptères.

En nous fondant sur les caractères établis par Garnbam (1966), nous avons indiqué sur le tableau (page 38) les éléments les plus caractéristiques de ces parasites ainsi que ceux des Microchiroptères du Congo-Brazzaville. Il apparaît que ces derniers ont des caractères communs (encadrés dans le tableau) avec chacun des trois genres connus.

Il faut donc admettre l'existence, soit d'un polyparasitisme chez les Microchiroptères du Congo-Brazzaville, soit d'un parasite unique à caractères intermédiaires entre ceux des autres genres.

Nous nous rallions à la première de ces hypothèse qui constitue la base de l'interprétation proposée dans la suite de l'exposé et nous exposerons brièvement les raisons pour lesquelles nous ne croyons pas à la seconde.

Nous avons classé les différentes formes décrites en deux groupes :

1er groupe (*Polychromophilus* sp.)

Il comprend d'une part, les gamétocytes ronds rencontrés en toutes saisons dans le sang des Microchiroptères infectés, d'autre part, les oocystes et sporozoïtes parasitant les Nyctéribies

Il s'agit, semble-t-il, d'un *Polychromophilus*, car la sporogonie est analogue à celle qui a été décrite par Garnham, Lainson et Shaw (1971) chez *Polychromophilus deanei*.

Gamétocytes et sporozoïtes pourraient entretenir respectivement l'infection chez le vecteur et chez l'hôte vertébré. Les Nyctéribies étant des ectoparasites permanents, s'infectent sur leurs hôtes et assurent la pérennité de l'infection par un apport régulier de sporozoïtes tout au long de l'année.

On conçoit donc, que dans un tel type de cycle, non saisonnier, la schizogonie, qui est alimentée toute l'année par réinfection, puisse être peu abondante, éphémère et échapper aux observations.

Cette interprétation permettrait de comprendre pourquoi les recherches de schizontes tissulaires de *Polychromophilus* par Corradetti et coll. (1961) et par nous n'aient pas abouti ; les seuls schizontes de ce genre décrits restent ceux de Mer et Goldblum (1947).

2e groupe (*Hepatocystis* sp.)

Il comprend les gamétocytes décrits chez les deux Rhinolophes capturés en février 1972, et l'ensemble des formes tissulaires observées.

Si nous supposons, qu'à l'inverse du groupe précédent, la transmission par insecte piqueur est saisonnière, cette hypothèse permettrait d'expliquer d'une part, le fait que la gamétocytémie n'ait été rencontrée qu'en février, d'autre part, la présence d'une schizogonie aiguë et d'une schizogonie chronique, pouvant être à l'origine de rechutes.

Les analogies des formes tissulaires de notre parasite avec *Hepatocystis perronae* sont nombreuses, leurs caractères différentiels avec *Polychromophilus* et *Nycteria* nets.

Source : MNHN, Paris

Parasite	Polychromophilus	Parasites des Microchiroptères du Congo-Brazzaville		Hepatocystis	Nycteria (*)
gamétocytes	ovales	- ronds	- ronds		ronds avec excroissances filamenteuses de l'hématie parasitée
		- ou irréguliers	- ou irréguliers		
exflagellation	lente	lente (15')			lente
		rapide (5')	rapide		
vecteur	Nyctéribie	Nyctéribie		Culicoïde	?
sporogonie	oocystes dans l'abdomen sporozoïtes trapus	oocystes dans l'abdomen sporozoïtes trapus		- oocystes surtout dans la tête et le thorax - sporozoïtes fins	?
hôte vertébré	Microchiroptère	Microchiroptère		Megachiroptère	Microchiroptère
schizogonie	petits schizontes dans le tissu réticulo-endothélial	Schizontes -intra-hépatocytiques polylobés (petits noyaux)		Schizontes	Schizontes -intra-hépatocytiques polylobés (grands noyaux)
		-intra-tissulaires	-intra-tissulaires		
		-intra-vasculaires	-intra-vasculaires		

(*) : Nous ne nous reférons qu'à l'espèce type, *Nycteria medusiformis*.

Tableau des principaux caractères différentiels des Haemoproteidae de Chiroptères.

Source : MNHN, Paris

a) *Les formes aiguës* sont, comme celles d'*Hepatocystis perronae*, fixes dans les tissus ; elles ont un cytoplasme abondant lorsqu'elles sont jeunes et atteignent de grandes tailles à maturité ; une enveloppe colloïdale nette, souvent épaisse, les entoure ; elles produisent un nombre élevé de mérozoïtes, petits, arrondis, disposés en groupes et très serrés. Ces formes aiguës peuvent siéger dans le foie ou le poumon. Malgré le caractère polylobé, particulièrement marqué des schizontes hépatiques, ceux-ci diffèrent de *Nycteria* [1] par la petite taille des noyaux et la présence d'une enveloppe chargée de colloïde autour des formes âgées. En outre, leur grande taille les différencie très nettement des petits groupes de schizontes réticulo-endothéliaux décrits chez *Polychromophilus*.

b) *Les formes chroniques* sont intra-vasculaires, de petite taille, avec un cytoplasme très peu dense ; le nombre de leurs noyaux est faible et correspond déjà, dans les formes immatures observées, à celui des futurs mérozoïtes. Les schizontes mûrs sont entourés par une capsule épaisse et contiennent des mérozoïtes allongés, vermiculaires et de grande taille.

Aucune forme de ce type n'a jamais été signalée chez *Nycteria* ou *Polychromophilus*. Par contre, des schizontes vasculaires à évolution lente ont été décrits chez *Hepatocystis perronae* (Landau et Adam, 1972 *a*). Les deux espèces ont une enveloppe épaisse, des noyaux plus clairsemés que les formes aiguës et un cytoplasme très peu abondant. Les schizontes chroniques d'*Hepatocystis perronae* diffèrent de ceux d'*Hepatocystis* sp. par leur plus grande taille et l'intense réaction histiomacrophagique provoquée lors de leur embolie.

En conclusion, tous les faits observés sont compatibles avec l'hypothèse d'un double parasitisme chez les Microchiroptères du Congo-Brazzaville, l'un à gamétocytémie permanente, l'autre à gamétocytémie saisonnière. Chez *Polychromophilus* sp. la schizogonie étant alimentée par une réinfection régulière par sporozoïtes, pourra être rare et labile ; à l'inverse, chez *Hepatocystis* sp. la pérennité de l'infection sera liée à des mécanismes assurant des rechutes sanguines par l'intermédiaire de schizontes chroniques.

L'hypothèse d'un parasite unique n'est pas totalement à rejeter, sur le seul aspect morphologique, puisqu'on pourrait admettre, à la limite, des modifications morphologiques des gamétocytes, selon l'âge et selon l'hôte. Elle impliquerait cependant la transmission d'*Hepatocystis* par Nyctéribie, ce qui n'est pas conforme à ce que l'on connaît jusqu'à maintenant. Nous préférons donc l'hypothèse de deux parasites distincts, l'un à transmission permanente, l'autre à transmission saisonnière, hypothèse qui concorde mieux avec ce que l'on observe chez les autres Haemoproteidae et qui sera développée dans le chapitre suivant.

C. — Analogies entre les Hémoprotéides
Infections permanentes — Infections saisonnières

Nous avons fait un tableau comparatif des principaux caractères des Hémoprotéides : hôtes vertébrés et invertébrés, tailles des oocystes et types de schizontes exo-érythrocytaires (Fig. XI). Il apparaît sur ce tableau que les divers Haemoproteidae et Leucocytozoidae peuvent, pour la plupart, être classés dans l'une ou l'autre des deux catégories suivantes :

1re catégorie : Parasites à transmission permanente.

— Les caractères des parasites de ce groupe sont :

- — une transmission par un ecto-parasite permanent de l'hôte qu'il ne quitte que pour passer d'un hôte à l'autre (Puppipares etc...)
- — la grande taille des oocystes ($> 20\ \mu$) et le nombre élevé de sporozoïtes formés (> 100)

1. Le parasite décrit par Garnham (1966) sous le nom de *Nycteria congolensis* (Krampitz et Anciaux de Faveaux, 1960), nous paraît plus proche des *Hepatocystis* que de *N. medusiformis* (grande taille de schizontes exo-érythrocytaires, contour non lobé, enveloppe colloïdale).

Source : MNHN, Paris

		OISEAUX				REPTILES		MAMMIFERES					
		Oiseaux columbiformes	Oiseaux non columbiformes	Nombreux oiseaux	Poussin	Lézards	Tortues	Singes	Ecureuils	Macro-chiroptères	Micro-chiroptères	Micro-chiropteres	Micro-chiroptères
Parasites		Haemoproteus	Para-haemoproteus	Leucocytozoon	Akiba	Haemo-cystidium	Simondia	Hepatocystis kochi	Hepatocystis royi	Hepatocystis perronae	Hepatocystis sp. du CONSOBRAZZA-VILLI	Poly-chromophilus	Nycteria medusiformis
Vecteur permanent													
		Hippobosces				?						Nycteribies	?
saisonnier			Culicoïdes	Simulies	Culicoïdes		?	Culicoïdes	?	?	?		?
Oocystes		40 µ	10 µ	12 µ	20 µ			40 µ				60 µ	
INFECTIONS PERMANENTES													
INFECTIONS SAISONNIERES	Schizogonie aigue: 1ère génération de Schizontes												
	Schizogonie aigue: Megaloschizontes												
	Schizogonie chronique: Schizontes chroniques de rechute												

Source MNHN, Paris

— une multiplication schizogonique dans les cellules réticulo-endothéliales avec prolifération le long des capillaires des vaisseaux et formation do cytomères, qui s'isolent et mûrissent en donnant des mérozoïtes petits et ronds.

2e catégorie : Parasites à transmission saisonnière.

— Les caractères des parasites de ce groupe sont :

— la transmission par un vecteur ne vivant pas en permanence sur l'hôte vertébré (Simulies, Culicoïdes, etc.)

— la petite taille des oocystes ($< 20\ \mu$) et le faible nombre de sporozoïtes (< 100)

— la dualité des schizontes tissulaires qui se répartissent en formes aiguës et en formes chroniques.

Formes aiguës : Ce sont des schizontes ayant un cytoplasme abondant et basophile lorsqu'ils sont immatures et des noyaux nombreux et tassés les uns contre les autres lorsqu'ils sont âgés. À quelques exceptions près (*Hepatocystis*), la membrane, limitant les formes mûres, est mince. Enfin, les mérozoïtes sont petits et arrondis.

Formes chroniques [1] : Ce sont des schizontes ayant un cytoplasme toujours très peu abondant et des noyaux beaucoup moins nombreux et plus espacés que ceux des formes aigues. Une paroi nette, souvent épaisse, les limite. Ils sont intra-vasculaires dans les trois cas où ils ont été signalés (*Hepatocystis perronae*, *Hepatocystis* sp. et *Leucocytozoon simondi*). *Hepatocystis* sp. est le seul parasite chez lequel des formes chroniques mûres aient été observées : les mérozoïtes sont allongés, vermiculaires et de grande taille ; ils sont probablement à l'origine d'autres schizontes, leur grande taille paraissant incompatible avec la formation d'un anneau érytbrocytaire. Si ce caractère se révélait général cbez les Hémoprotéides, il permettrait d'affirmer l'existence d'une schizogonie supplémentaire, donnant naissance aux gamétocytes.

a) *Parasites se classant dans la première catégorie (infections permanentes)*. Ce sont :

— *Haemoproteus* : Le vecteur est une Hippoboscide. Les schizontes botuliformes ont tendance à s'étendre en cordons de cytomères le long des capillaires des vaisseaux (cf. la description d'*H. columbae* par Aragao, 1908). L'infection sanguine persiste pendant des mois (Coatney, 1933) chez les Pigeons maintenus en captivité et à l'abri des vecteurs ; elle subit d'importantes fluctuations, avec des recrudescences brusques. En l'absence d'ectoparasites, celles-ci sont probablement dues à la maturation et à la rupture de schizontes tissulaires, continuant à se développer à bas bruit, dans les tissus, après le premier accès. Les modalités de cette schizogonie sont mal connues et en particulier le déterminisme des recrudescences ; on sait cependant qu'au cours d'une phase aiguë, il y a plusieurs générations de schizontes de moins en moins nombreux (Garnham, 1966). Selon Coatney (1933), les fluctuations de l'infection seraient sous contrôle immunitaire.

— *Polychromophilus* : Le vecteur est une Nyctéribie. Les schizontes siègent par petits groupes dans l'endothélium vasculaire et dans les macrophages de différents organes [2]. Ils évoquent, selon Mer et Goldblum (1947) qui les ont décrits, une schizogonie, avec formation de cytomères, analogue

1. Signalons ici que la plupart des caractères indiqués pour ces formes se retrouve dans les schizontes hépatiques retardés des Plasmodiums de Rongeurs.

2. Nous avons pu examiner dans la collection du Professeur P. C. C. Garnham une des lames originales de Mer et Goldblum, contenant des schizontes hépatiques : leur morphologie diffère de celle des schizontes extrarénaux de *Klossiella* rencontrés dans le foie et la rate de Microchiroptères du Congo-Brazzaville.

Fig. XI : Principaux caractères des Hémoprotéides — Corrélations vecteurs-schizontes.

— Schizontes schématisés à partir de 1) Garnham 1966, 2) documents originaux, 3) Desser 1967, 4) Desser, Fallis et Garnham 1968, 5) descriptions de de Giusti 1965 et Garnham 1966, 6) Ray 1966.

— Les cases blanches correspondent à des stades dont nous soupçonnons l'existence, mais qui ne sont pas connus.

— Les cases grises correspondent à des stades qui, dans notre hypothèse n'existent pas.

Source : MNHN, Paris

à celle d'*Haemoproteus*. La schizogonie est éphémère, car elle n'a été observée que chez deux Chauve-souris par les auteurs cités plus haut.

— *Haemocystidium* : Le vecteur est inconnu : s'il s'agit effectivement d'un ectoparasite permanent, ce pourrait être l'une des espèces de petits Acariens qui vivent fixés sur les Lézards. Ce genre, bien que très répandu, est très mal connu, car les formes de multiplication tissulaires sont presque introuvables. Mackerras (1961) les a recherchées, sans succès, chez un *Heteronota* ayant une parasitémie très élevée. Short (1962) a examiné les tissus d'un *Hemidactylus* d'Hyderabad et n'a trouvé qu'un seul schizonte de petite taille à l'intérieur d'une cellule de Kupffer du foie. Enfin, nous avons examiné les tissus de 5 *Oplurus sebae* de Madagascar parasités, sans observer de schizontes. La rareté des formes tissulaires et la petite taille du schizonte trouvé par Short (1962) et figuré par Garnham (1966), nous incitent à le rapprocher de *Polychromophilus* et à le classer dans les parasites à infection permanente.

b) *Parasites se classant dans la seconde catégorie (infections saisonnières)*. Ce sont :

— *Leucocytozoon simondi* : Le vecteur est une Simulie. Son cycle tissulaire étant le mieux connu, nous l'avons pris comme type des infections à transmission saisonnière.

La gamétocytémie est absente ou très faible pendant l'hiver et des rechutes se produisent au début du printemps (Garnham, 1967).

Trois types de schizontes ont été décrits :

1 — deux types pendant la saison de transmission (Huff, 1942) — 1) une première génération de petits schizontes hépatiques (mesurant jusqu'à 20 μ de diamètre) et contenant des cytomères — 2) une deuxième génération constituée par des mégaloschizontes répandus dans tout l'organisme, de grande taille (mesurant jusqu'à plus de 170 μ de diamètre) et contenant de très nombreux cytomères. Leur évolution est aiguë (6 jours pour la première génération, 3 jours pour les mégaloschizontes, selon Desser, 1967).

2 — un troisième type de schizontes a été trouvé peu avant les rechutes printanières par Desser, Fallis et Garnham (1968) chez un Canard (*Anas platyrhynchus*), capturé dans la nature l'année précédente. Ces schizontes ont les caractères des formes chroniques décrites plus haut. L'Oiseau chez lequel ils ont été observés, n'ayant pu acquérir son infection en captivité, les auteurs interprètent ces formes tissulaires comme étant des schizontes de rechute.

— *Parahaemoproteus* : Le vecteur est un Culicoïde. La gamétocytémie présente des rechutes saisonnières (cf. l'étude des rechutes de *P. nettionis* par Desser, Fallis et Garnham, 1968). Les schizontes ont été décrits par Wenyon (1932) chez le Moineau de Bagdad (*Passer* sp.). Ils sont de grande taille pouvant atteindre plus de 170 μ et sont formés de nombreux cytomères bien individualisés. Sur le tableau, nous les avons apparentés aux mégaloschizontes.

— *Akiba* : Le vecteur est un Culicoïde. *Akiba caullery* (Mathis et Léger, 1908) cause des épizooties parmi les Poussins de ferme au Japon (Akiba et al., 1958 cités par Garnham, 1966) entre juin et octobre. Les schizontes (Garnham, 1966) peuvent être rattachés aux mégaloschizontes des espèces citées plus haut.

— *Simondia* : Le vecteur est inconnu. Les schizontes découverts par de Giusti (1965) sont lobés et s'apparentent, selon Garnham (1966) aux schizontes du type *Hepatocystis*, tels que ceux d'*H. pteropi*. Nous les avons donc classés avec les parasites à transmission saisonnière.

— *Hepatocystis* : Les *Hepatocystis* constituent un ensemble de parasites peu homogène, comprenant des espèces souvent très différentes les unes des autres. Il semble que celles-ci puissent être classées en deux groupes : 1) celui des *Hepatocystis* de Primates, *H. kochi* étant son représentant le mieux connu, 2) celui des *Hepatocystis* de petits Mammifères, dont nous avons fait figurer 3 espèces sur le tableau : *H. rayi*, *H. perronae* et *Hepatocystis* sp., parasites respectivement de l'Écureuil volant (*Petaurista inornatus*), de Mégachiroptères africains et de Microchiroptères du Congo-Brazzaville.

1) *Hepatocystis kochi*. Le vecteur est un Culicoïde.

La sporogonie (Garnham et coll., 1961 et 1962) est atypique, car elle a lieu dans l'hémocoele du vecteur et en particulier dans la tête. En outre, les oocystes sont de grande taille (60 μ), et contiennent

Source : MNHN, Paris

de très nombreux sporozoïtes. Seul un petit nombre de ceux-ci va pénétrer dans les glandes salivaires et pourra être inoculé à un hôte vertébré.

Les schizontes d'*H. kochi*, comme ceux des autres espèces parasites de Primates, sont géants (ils peuvent atteindre 2 mm) et produisent un nombre extrêmement élevé de mérozoïtes.

La parasitémie est fluctuante et peut persister pendant des mois, chez des animaux maintenus en captivité et à l'abri des vecteurs.

En résumé, le vecteur est saisonnier, mais l'allure de la parasitémie et la morphologie des stades de la sporogonie (oocystes de grande taille, sporozoïtes nombreux) sont ceux des parasites à transmission pormanente. Nous avons, sur le tableau, apparenté les schizontes d'*H. kochi* aux mégaloschizontes des espèces à transmission saisonnière, en raison de leur grande taille et de leur forme générale globuleuse. Toutefois, cette interprétation provisoire ne nous satisfait pas entièrement ; en effet, certaines espèces, comme *H. cercopitheci* (Theiler, 1930) ont des lobes proliférant vers l'extérieur du schizonte ; ces lobes pourraient peut-être s'isoler et se rompre indépendamment du reste du schizonte. Le gigantisme des schizontes hépatiques et les caractères atypiques de la sporogonie semblent témoigner d'adaptations particulières n'ayant affecté que les *Hepatocystis* de Primates.

2) *Hepatocystis rayi*. Le vecteur n'est pas connu.

Ray (1960) a décrit deux types de schizontes — les uns sont des groupes de schizontes isolés chacun par une membrane ; leur évolution paraît aigue, car on les rencontre fréquemment mûrs ; bien qu'aucune membrane commune ne les entoure, nous pensons qu'un groupe de schizontes peut être assimilé à un mégaloschizonte et chaque schizonte à un cytomère ; — les autres sont de grands schizontes siégeant dans le foie, la rate ou le poumon ; ils sont entourés par une épaisse membrane à double contour, chargée de colloïde et contiennent une large masse centrale de colloïde. Les noyaux espacés, le cytoplasme peu abondant et le fait qu'aucune forme mûre n'ait été rencontrée par Ray, évoquent une évolution plus lente que celle des schizontes multiloculaires [1].

3) *Hepatocystis perronae*. Le vecteur n'est pas connu.

L'infection sanguine d'une espèce très proche, *H. epomophori*, est saisonnière (Garnham, 1966) ; les gamétocytes disparaissent rapidement du sang des animaux maintenus en captivité. Deux types de schizontes ont été décrits par Landau et Adam (1972), les uns, aigus, peuvent, à notre avis, bien qu'ils ne présentent pas de cytomères, être apparentés à des mégaloschizontes de *Leucocytozoon*, les autres, chroniques, sont morphologiquement identiques aux formes de rechute de *Leucocytozoon*.

4) *Hepatocystis* sp. : Le vecteur n'est pas connu.

Nous avons décrit trois types de schizontes : — des schizontes hépatiques aigus, que nous pensons pouvoir être des schizontes tissulaires de première génération, analogues à ceux de *Leucocytozoon* en raison de leur localisation et du fait qu'ils ne sont pas associés à d'autres formes tissulaires ; — des schizontes aigus pulmonaires, que nous avons classés avec les mégaloschizontes ; — des schizontes vasculaires chroniques, que nous interprétons comme étant des formes de rechute.

— *Nycteria medusiformis* : Ce parasite est très mal connu. On ignore quel est son vecteur et les schizontes décrits par Garnham et Heisch (1953) ont une morphologie très particulière, qui rend ses affinités difficiles à préciser ; ils sont de petite taille (60 μ), polylobés et les noyaux des formes immatures sont grands et paraissent être en mitose ininterrompue. Ils semblent avoir une évolution aiguë et sur le tableau, ils occupent provisoirement une case correspondant à celle des schizontes hépatiques polylobés d'*Hepatocystis* sp.

De nombreuses inconnues persistent dans le cycle biologique des Hémoprotéides et le tableau que nous avons élaboré est incomplet et provisoire. Cependant, il semble y avoir une corrélation entre vecteur saisonnier, gamétocytémie brève et pluralité des schizontes, ou bien, entre vecteur permanent, gamétocytémie de longue durée et unicité des schizontes.

1. Cette partie de la description est basée sur l'étude que nous avons pu faire des schizontes déposés dans la collection du professeur P. C. C. Garnham.

Source : MNHN, Paris

II. — PLASMODIIDAE DE RONGEURS — SCHIZONTES HÉPATIQUES CHRONIQUES

Nous avons découvert et étudié l'infection paludéenne des Rongeurs de l'espèce *Thamnomys rutilans* en République Centrafricaine et au Congo-Brazzaville. Deux espèces sont en cause dans chaque région géographique. Leur transmission à des Rongeurs de laboratoire par *Anopheles stephensi* a pu être effectuée, ce qui nous a permis de décrire leurs sporogonies et schizogonies pré-érythrocytaires et érythrocytaires. Des différences morphologiques et biologiques étant apparues entre les parasites des deux localités, nous avons décrit 4 sous-espèces :

2 en R.C.A. — *Plasmodium vinckei chabaudi* Landau, 1965
— *Plasmodium berghei yoelii* Landau et Killick-Kendrick, 1966

2 au Congo-Brazzaville — *P. v. lentum* Landau et coll., 1969
— *P. b. killicki* Landau, Michel et Adam, 1968.

Certaines des souches isolées dans ces deux localités sont particulièrement aisées à manipuler au laboratoire et constituent un matériel de choix pour les études expérimentales sur les Plasmodiums de Rongeurs.

Par ailleurs, la longue durée de l'infection naturelle, qui se prolonge pendant toute la vie du *Thamnomys* sauvage maintenu en captivité, donne l'espoir d'obtenir des modèles expérimentaux pour l'étude du paludisme chronique des Mammifères.

Enfin, la découverte dès 1965 chez les *Thamnomys* capturés en R.C.A., de schizontes hépatiques d'aspect et d'évolution chroniques, ont orienté notre expérimentation vers la recherche d'une relation entre ces formes tissulaires et des rechutes de la parasitémie.

Dans un premier temps, nous décrirons l'allure des infections naturelles sanguines et tissulaires ; nous exposerons ensuite les données expérimentales actuellement acquises dans l'étude des infections chroniques ; nous discuterons enfin les mécanismes pouvant intervenir dans le maintien du parasitisme.

A. — Infections naturelles

La majorité des observations faites sur des infections naturelles ont été publiées précédemment (Landau et Chabaud, 1965 ; Adam, Landau et Chabaud, 1966 ; Landau, 1966 *a* et *b* ; Landau et Killick-Kendrick, 1966 ; Landau, Michel et Adam, 1967 ; Garnham, Landau, Killick-Kendrick et Adam, 1967 ; Landau et Chabaud, 1968 *a* et *b* ; Landau et coll., 1968). Nous nous bornerons à rappeler ici les principales constatations faites chez les *Thamnomys* de République Centrafricaine et du Congo-Brazzaville.

1) *Infection sanguine*

— *au moment de leur capture*, la presque totalité des *Thamnomys* adultes de R.C.A. sont paludéens, la parasitémie étant le plus souvent très faible. Les jeunes sont négatifs jusqu'à 2 mois. Dans environ la moitié des cas, l'infection est mixte à *P. v. chabaudi* et à *P. b. yoelii*, dans l'autre moitié elle est unique à *P. v. chabaudi*.

Fig. XII.

— Schizontes hépatiques chroniques chez des *Thamnomys rutilans* capturés dans la nature.

SHS = schizontes hépatiques secondaires ; nous pensons actuellement qu'il s'agit de schizontes chroniques issus directement du sporozoïte ;

— d'après Landau, Chabaud, Michel et Boulard, 1968.

(× 825).

Source : MNHN, Paris

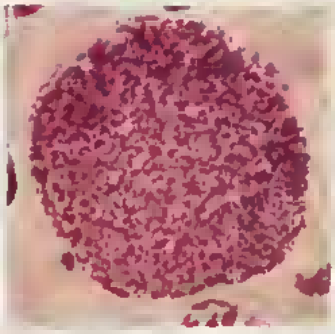

1. — Schizonte pré-érythrocytaire mûr de *Plasmodium chabaudi*.

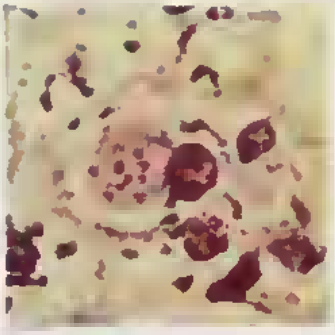

2. — Coupe de l'extrémité d'un SHS contenant environ 70 noyaux.

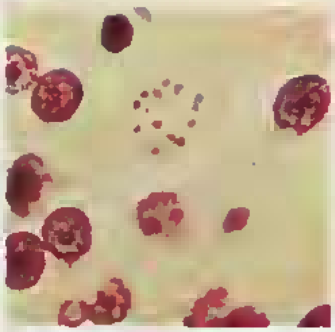

3. — SHS de 29 noyaux après hydrolyse.

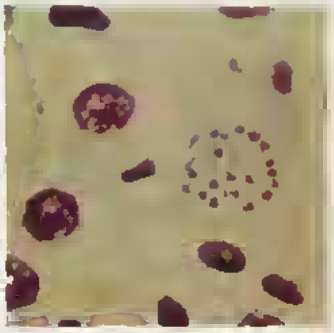

4. — SHS de 70 noyaux après hydrolyse.

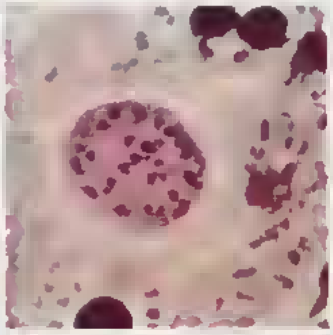

5. — SHS d'environ 100 noyaux.

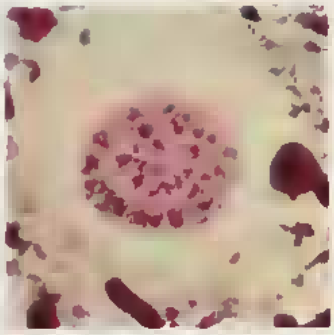

6. — SHS d'environ 150 noyaux.

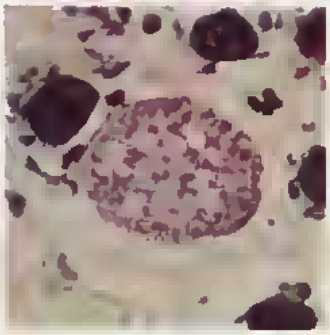

7. — SHS d'environ 150 noyaux.

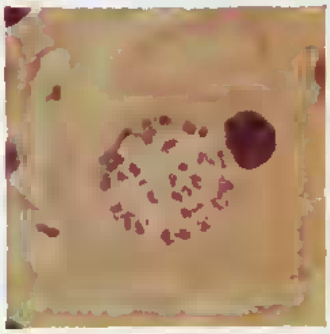

8. — SHS de 256 noyaux après hydrolyse.

9. — SHS d'environ 400 noyaux.

10. — SHS d'aspect mûr et contenant environ 230 noyaux.

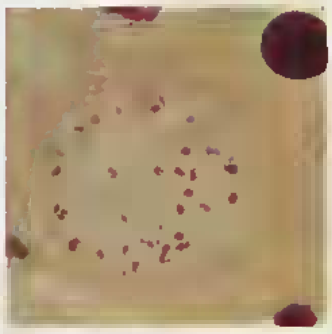

11. — SHS de 242 noyaux après hydrolyse.

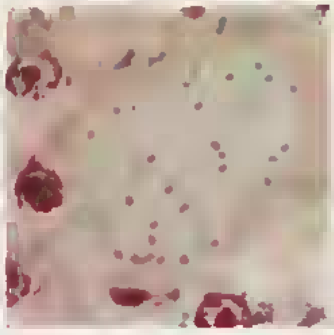

12. — SHS trouvé chez un *Thamnomys*, 8 mois après sa capture.

BIBL. DU MUSEUM

Source : MNHN, Paris

Le taux d'infection est plus faible au Congo-Brazzaville, où il n'atteint pas 50 % des *Thamnomys* capturés. *P. v. lentum* est généralement seul en cause, *P. b. killicki* n'ayant été trouvé que deux fois.

— *en captivité*, la parasitémie des *Thamnomys* est remarquablement chronique et reste très faible. C'est ainsi que la sub-inoculation de sang d'un *Thamnomys* sauvage infecté, à des Souris blanches, permet d'isoler des souches de *P. vinckei* pendant toutes la durée de vie du Rongeur. L'infection à *P. berghei* paraît plus fluctuante et des périodes, où les passages de sang sont positifs, alternent avec des périodes où les passages sont négatifs.

2) *Infection tissulaire*

Nous avons trouvé des schizontes hépatiques dans le foie de 15 Rongeurs, examinés dans les premiers jours suivant leur capture. Ces formes sont très difficiles à détecter car, peu nombreuses et peu chromophiles, elles se distinguent difficilement des nombreuses vacuoles de stéathose de même taille, qui parsèment souvent le foie de ces Rongeurs. Il ne nous a donc pas paru possible de déterminer la fréquence de ces schizontes qui peuvent très facilement passer inaperçus.

Une enquête effectuée en septembre 1967 en R.C.A. pendant une période de transmission [1] a donné les résultats suivants :

Sur les 42 *Thamnomys rutilans* adultes capturés :

— 13 avaient un sang négatif (mais aucune inoculation à la Souris blanche n'a été effectuée)
— 24 avaient un sang positif
— 5 avaient une parasitémie élevée
— 5 avaient des schizontes hépatiques de type chronique
— 1 avait des schizontes de type pré-érythrocytaire.

Signalons enfin, qu'au Congo-Brazzaville où le foie d'une quinzaine de *Thamnomys* a été examiné, aucune forme tissulaire hépatique n'a été trouvée.

a) *Morphologie*

Les schizontes hépatiques chroniques sont le plus souvent de forme arrondie. Leur cytoplasme est peu abondant ; plus dense dans les formes jeunes, il disparaît presque totalement des formes âgées. Ils sont entourés par une membrane limitante nettement visible et souvent par un espace clair plus ou moins large les séparant du cytoplasme de la cellule hépatique. Ils sont intracellulaires et modifient peu le noyau de la cellule hôte qui est rarement augmenté de taille.

Un jeune schizonte de 30 noyaux (Fig. XII, 3) mesure 14 μ, son cytoplasme est granuleux, réticulé, coloré en bleu. Il est parsemé de petites vacuoles disposées surtout en son centre. Les noyaux sont petits, assez compacts et réguliers, formés de masses de chromatine dense, et n'ont pas de nucléole visible.

À 70 noyaux (Fig. XII, 2, 4), le schizonte hépatique chronique a peu augmenté de taille (16 μ), son cytoplasme est assez dense, granuleux, avec de nombreuses petites vacuoles mal limitées. Les noyaux restent petits, mais les masses de chromatine qui les constituent se fragmentent. La plupart d'entre eux contiennent un nucléole.

De 70 à 150 noyaux (Fig. XII, 5), la taille des schizontes passe de 16 à 21 μ. Le cytoplasme reste granuleux et vacuolé ; il peut être parsemé de petites granulations, quelque fois très nombreuses, qui se colorent en pourpre, mais disparaissent le plus souvent après hydrolyse acide.

Les noyaux ont augmenté de taille. Ils sont de forme et de taille irrégulière, contenant des masses

1. Nous supposons qu'il s'agit d'une période de transmission, car des schizontes pré-érythrocytaires ont été trouvés dans le foie d'un spécimen et que le nombre de parasitémies aiguës était relativement élevé.

Source : MNHN, Paris

de chromatine plus ou moins denses. Ailleurs, ils ont un aspect très caractéristique : autour d'un nucléole central de grande taille et prenant fortement le colorant, on trouve une couronne de grains de chromatine, tantôt très fins, formant un anneau régulièrement arrondi autour du nucléole, tantôt plus grossiers, et irréguliers.

De 150 à 250 noyaux (Fig. XII, 6, 7, 8, 10, 11), l'aspect du schizonte hépatique chronique est variable et sa taille se situe aux environs de 26 à 30 μ.

Plusieurs types de schizontes sont trouvés :

1) l'aspect précédemment décrit avec perlage de la chromatine autour du nucléole est fréquent ;
2) le plus souvent, les noyaux, tout en ayant la même forme, sont plus petits ; l'espace séparant le nucléole de sa couronne de chromatine est très réduit. Dans un même schizonte, on peut noter quelques noyaux beaucoup plus grands et irréguliers que les autres. Ces noyaux sont répartis de façon homogène dans un cytoplasme encore relativement abondant.

Au-delà de 250 noyaux (Fig. XII, 11, 12), la taille du schizontes change peu ; elle reste autour de 30 à 32 μ.

Le cytoplasme se raréfie considérablement et, dans certains cas, disparaît presque complètement, ne subsistant que sous forme de quelques travées bleu pâle.

Ces schizontes hépatiques ont un test d'immuno-fluorescence positif avec des sérums de lapin anti-*chabaudi* et anti-*yoelii* (El Nahal, 1967).

Afin de suivre leur évolution, nous avons effectué des biopsies de foie sur des *Thamnomys* récemment capturés pour sélectionner les animaux à foie positif : chez ceux-ci, nous avons pratiqué des biopsies répétées à intervalles de temps variables.

Une expérience préliminaire (Landau, Michel et Adam, 1967) avait permis de comparer les schizontes existant dans la biopsie du foie d'un Rongeur à ceux qui s'y trouvaient 48 heures plus tard,

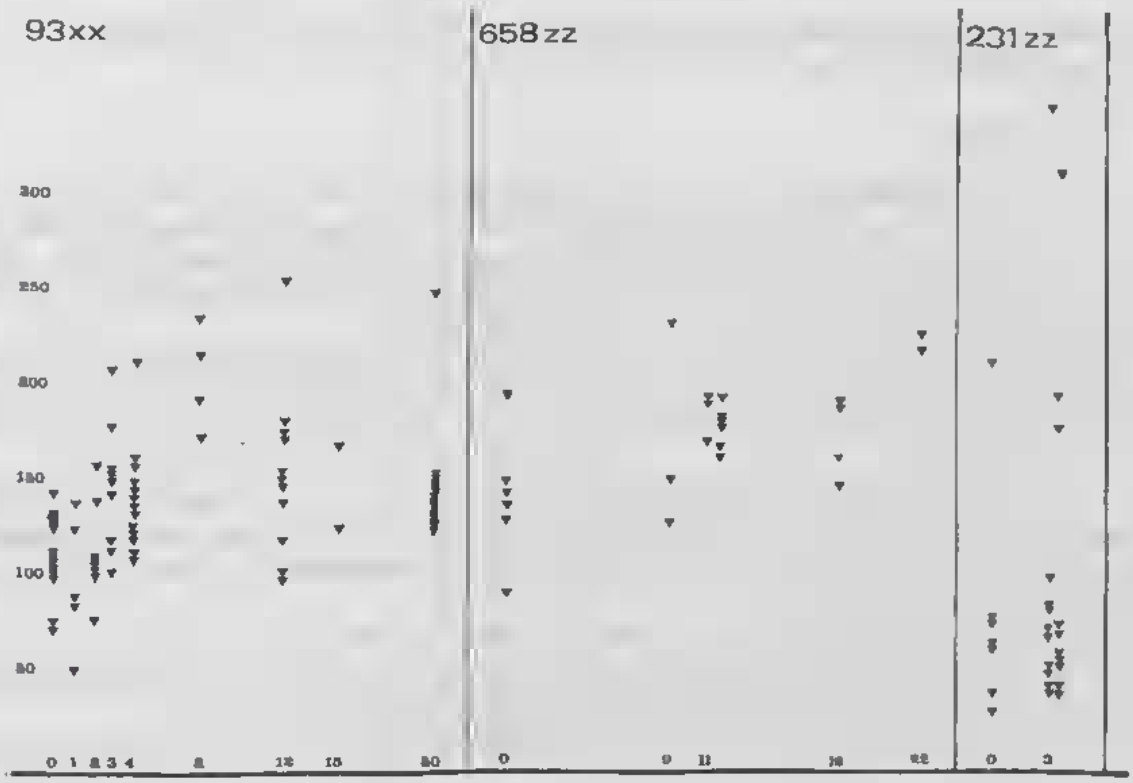

Fig. XIII. — Nombre de noyaux des schizontes hépatiques chroniques au cours de biopsies successives chez les trois *Thamnomys* 93 XX, 658 ZZ et 231 ZZ. Chaque schizonte est indiqué par un triangle. En abscisse : jours de la biopsie ; en ordonnée : nombre de noyaux. (D'après Landau, Chabaud, Michel et Boulard, 1968).

Source : MNHN, Paris

au moment où l'animal avait été sacrifié. Il semblait y avoir une croissance synchrone lente, le diamètre des schizontes passant en moyenne de 20 μ à 24,3 μ et l'aspect histologique étant un peu différent.

Par la suite (Fig. XIII, nous avons choisi comme critère d'évolution l'augmentation du nombre des noyaux, qui nous a paru plus significative que celle de la taille. Avant de compter les noyaux, nous avons hydrolysé les préparations par l'acide chlorhydrique.

Le développement de ce type d'expérience est laborieux, car, comme nous l'avons déjà signalé, les schizontes chroniques sont rares et difficiles à voir. Ceux qui ont moins de 30 noyaux échappent pratiquement toujours à l'examen, ceux qui ont plus de 300 noyaux ont un cytoplasme qui se confond avec le parenchyme hépatique, et passent, eux aussi, très facilement inaperçus.

Il est donc indispensable de travailler sur une infestation spontanée relativement riche (c'est-à-dire au minimum 100 schizontes au cm^3, ou 1 schizonte sur 25 coupes). De telles infestations sont assez rares, et beaucoup d'animaux doivent être examinés avant d'obtenir un matériel utilisable.

Les *Thamnomys* doivent être étudiés dans les quelques semaines qui suivent leur capture car, en règle générale, les schizontes paraissent se raréfier plus ou moins rapidement et deviennent introuvables après 2 ou 3 mois d'expérience. Les résultats obtenus (Fig. XIII) sont donc encore peu nombreux. Ils nous paraissent cependant suffisamment significatifs pour qu'il soit possible de comprendre approximativement quels sont les caractères essentiels de la schizogonie hépatique chronique.

b) *Évolution* (Fig. XIII).

Le *Thamnomys* 93 XX a subi 8 biopsies et une autopsie en 20 jours. On note pendant les 4 premiers jours une croissance lente et régulière, l'écart entre le nombre de noyaux du schizonte le plus jeune et celui du plus âgé varie peu dans chaque biopsie. À partir du 4e jour, apparaissent quelques schizontes plus vieux. Dans la biopsie du 8e jour, malheureusement petite, nous n'avons trouvé que 4 schizontes, mais ceux-ci ont un nombre de noyaux élevé. Ensuite, les résultats des biopsies des 12e et 20e jours paraissent paradoxaux ; en particulier, le nombre moyen de noyaux baisse. Au 12e jour, les chiffres se dispersent en éventail, avec un grand écart. Au 20e jour, par contre, ils sont regroupés, à l'exception d'un seul schizonte plus grand.

Pour tenter de comprendre ces résultats, nous proposons l'hypothèse suivante (fig. XIV) : chaque schizonte a une croissance identique (100 noyaux le jour J, 140 noyaux le jour J + 12, 180 noyaux le jour J + 20, 210 noyaux le jour J + 24, puis maturité et disparition rapides).



Fig. XIV. — Schéma destiné à expliquer les résultats obtenus chez 93 XX. Un faisceau formé de 4 courbes de croissance, identiques mais ayant au jour O un nombre de noyaux différent, est coupé par des lignes verticales correspondant aux jours où sont effectuées des biopsies. Les points d'intersection donnent le nombre de noyaux des schizontes hépatiques chroniques trouvés dans chaque biopsie. (D'après Landau, Chabaud, Michel et Boulard, 1968).

Source : MNHN, Paris

Si nous traçons un faisceau de 4 courbes de ce type, qui, au jour J, débutent à 80, 100, 120 et 140 noyaux, et que nous coupions ce faisceau par des lignes verticales (correspondant à des biopsies), les points d'intersection donnent un ensemble de chiffres comparable au nombre de noyaux des schizontes que nous trouvons au cours des biopsies successives : au départ, schizontes nombreux, avec un nombre de noyaux relativement faible et constant ; à J + 12, une dispersion en éventail des résultats : à J + 20, des schizontes moins nombreux et regroupés à un niveau moyen plus élevé qu'au jour J.

Le *Thamnomys* 658 ZZ a subi 6 biopsies. Les dernières phases de la croissance sont rapides, car les schizontes de la dernière biopsie sont histologiquement mûrs, alors que 4 jours auparavant, ils avaient moins de 200 noyaux et étaient immatures.

Le *Thamnomys* 231 ZZ a subi 2 biopsies et une autopsie rapprochées. Il y a coexistence de 2 générations schizogoniques d'âge très différents.

Les résultats des expériences sont donc cohérents, si l'on admet l'hypothèse de vagues schizogoniques constituées par un groupement de schizontes à peu près synchrones, accompagnées de quelques formes plus tardives et de formes plus avancées.

Nous avons tenté de tracer une courbe approximative de la croissance d'après les indication des graphiques.

Chez 93 XX, les formes les plus âgées paraissent mûrir et disparaître au cours de l'expérience. On peut estimer que les schizontes d'environ 145 noyaux trouvés à l'autopsie proviennent des plus jeunes schizontes du jour 0. Les schizontes hépatiques chroniques passeraient donc de 80 à 145 noyaux en 20 jours. (La forte densité qui apparaît sur le graphique au 20e jour est liée au fait que le matériel étudié a été beaucoup plus aboudant ; en réalité, la densité en schizontes est plus faible qu'au début de l'expérience). En considérant la partie comprise entre 0 et 12 jours, moment où la croissance est régulière et où les schizontes sont abondants, les éléments de 100 noyaux au jour 0 paraissent correspondre à ceux de 140 noyaux du 12e jour, et les éléments de 130 noyaux du jour 0 à ceux de 190 noyaux du 12e jour.

Chez 658 ZZ, les schizontes de 150-190 noyaux mûrissent en 4 jours.

231 ZZ montre que la croissance des jeunes schizontes hépatiques chroniques n'est pas rapide.

En récapitulant ces résultats, nous obtenons donc une courbe qui serait lentement et régulièrement croissante au début, puis se relèverait de plus en plus rapidement dans sa partie terminale.

Nous pensons donc avoir établi que la schizogonie hépatique chronique chez les *Thamnomys* n'est pas constituée par des formes de latence, mais par des schizontes évoluant lentement et se rompant lorsqu'ils arrivent à maturité.

Les schizontes deviennent généralement introuvables après 2 à 3 mois de captivité ; dans deux cas cependant, ils étaient relativement nombreux à trois mois et demi chez un *Thamnomys* et à 8 mois chez l'autre.

Ces deux observations nous avaient incitée à conclure (Landau, Chabaud, Michel et Boulard, 1968) à l'existence probable de générations schizogoniques successives dans le foie. Ceci n'était pas établi de façon définitive, car les plus petits schizontes observés ont déjà une taille minimale de 14 μ et l'on ignore la durée de l'évolution (peut-être très longue) des formes jeunes.

Aujourd'hui nous avons démontré que les schizontes d'aspect chronique peuvent dériver directement du sporozoïte (voir plus loin). Cette constatation, ainsi que ce que nous avons appris sur l'évolution des Hémosporidies, nous incitent à changer d'opinion et à penser qu'il n'y a qu'une seule génération de schizontes chroniques.

B. — Infections expérimentales

— Notre hypothèse de travail a été tout d'abord, que la chronicité de l'infection naturelle était liée à la présence de schizontes hépatiques chroniques déterminant des rechutes de la parasitémie.

— Notre expérimentation a donc été orientée vers :

1) la reproduction expérimentale de schizontes hépatiques morphologiquement identiques à ceux des *Thamnomys* sauvages de R.C.A., dans le but de démontrer leur nature paludéenne et de comprendre le mécanisme de leur formation.

Source : MNHN, Paris

2) la mise en évidence du rôle éventuel des schizontes hépatiques chroniques dans le déterminisme des rechutes sanguines de l'infection.

1) *Schizontes hépatiques retardés*

a) *Rongeurs adultes en homéothermie*

La recherche de schizontes hépatiques chroniques à été effectuée chez de nombreux Rongeurs adultes de laboratoire (Rats, Souris, *Thamnomys surdaster*, *T. rutilans*) inoculés par des doses massives de sporozoïtes de *P. b. yoelii* et *P. v. chabaudi*. Des biopsies successives de foie ont été faites et examinées histologiquement à intervalles de temps pouvant varier de quelques jours à quelques semaines ou à quelques mois.

Quelques rares schizontes pré-érythrocytaires d'aspect chronique ont été observés dans des infections riches, au cours des 60 premières heures : au-delà de ce délai, aucun schizonte n'a jamais été trouvé dans le foie de ces animaux.

b) *Rongeurs jeunes et adultes en hypothermie*

Nous analyserons ici quelques expériences au cours desquelles des schizontes hépatiques retardés ont été obtenus dans le foie de différents Rongeurs, en hypothermie spontanée ou provoquée.

La morphologie des parasites tissulaires est variable :

— Certains ont tous les caractères morphologiques de schizontes pré-érythrocytaires immatures normaux ; leur seule particularité est de paraître beaucoup plus jeunes que les formes habituelles du même âge. Leur évolution, malgré sa lenteur, diffère peu de celle des schizontes pré-érythrocytaires chez la Souris blanche.

— D'autres ont une morphologie très particulière, identique à celle des schizontes chroniques des *Thamnomys* sauvages (Fig. XV).

— Certains enfin, sont intermédiaires entre les deux types précédents.

STEATOMYS [1]

Nous avons réussi à obtenir expérimentalement chez des *Steatomys* (Dendromurinae), la reproduction de schizontes hépatiques, identiques à ceux que l'on observe chez les *Thamnomys rutilans* sauvages de République Centrafricaine : ceci a permis (Landau et Michel, 1970) de démontrer la nature paludéenne de ces formes, ainsi que la propriété du sporozoïte de les engendrer directement.

La biologie du *Steatomys* est très particulière et diffère considérablement de celle des Muridés utilisés avant lui. En effet, sa thermorégulation est très imparfaite (F. Petter, 1966) : placé en élevage à des température voisines de celles de son biotope, sa température rectale reste voisine de celle du milieu ambiant, à l'exception d'une courte période d'activité, en fin de journée, au cours de laquelle elle remonte et atteint 34°6. Si l'animal est placé à faible température ambiante, sa température centrale baisse parallèlement pour remonter lorsque le Rongeur est réchauffé.

Nous avons tenté de savoir si ce comportement pouvait expliquer les particularités du développement des schizontes pré-érythrocytaires chez ces animaux. Les expériences suivantes semblent confirmer cette hypothèse :

6 *Steatomys* ont été inoculés avec les glandes salivaires de 30 à 60 *Anopheles stephensi* infectés par *P. b. yoelii*.

1) *Steatomys* 236 VE — Maintenu à 25°C. Dans la biopsie de 65 heures, la majorité des schizontes est mûre ; à 90 heures, tous ont éclaté et disparu du foie [2].

1. On connait deux espèces de *Steatomys* en Haute-Volta : *Steatomys opimus* Pouzargues et *Steatomys caurinus* Thomas. Malheureusement, l'espèce que nous avons infectée n'a pu être déterminée.

2. Rappelons que les schizontes pré-érythrocytaires de *P. b. yoelii* chez la Souris blanche adulte mesurent 37 µ de moyenne et que les premiers schizontes mûrs apparaissent entre la 43e et la 45e heure. Ils ont généralement disparu après la 55e heure.

Source : MNHN, Paris

2) *Steatomys* 299 VE — Maintenu à 25°C. Dans une biopsie pratiquée à 64 heures, la majorité des schizontes est mûre et mesure 42,5 μ de moyenne. Quelques-uns sont immatures, mesurant de 23 μ à 30 μ. Le sang était infectant pour la Souris blanche au moment de la biopsie.

3) *Steatomys* 300 VE — Maintenu à 15°C. Dans la biopsie de 64 heures, tous les schizontes sont petits (13 μ en moyenne) et très immatures. Ils contiennent peu de cytoplasme et un faible nombre de noyaux, ce qui les classe dans la catégorie des schizontes intermédiaires entre les pré-érythrocytaires jeunes et les schizontes chroniques chez les *Thamnomys* sauvages. À 114 heures, on ne trouve que des amas de mérozoïtes dans les capillaires du foie.

4) *Steatomys* 352 VE — Mis à 18°C à partir de la 16e heure après l'inoculation. Une biopsie à 67 h. 30 montre des formes retardées identiques à celles de 300 VE.

5) *Steatomys* 351 VE — Mis à 18°C pendant les 16 premières heures après l'inoculation, puis placé à 25°C. Une biopsie à 71 h. montre que le foie contient des schizontes mûrs et immatures, certains de ces derniers étant très petits. À l'autopse, à 92 h., le foie est négatif, mais le sang est positif.

6) *Steatomys* 11 VE — Maintenu à 25°C. Il a subi une biopsie à 46 h. 30, qu'il a très mal supportée et a été tué à 64 h., alors qu'il paraissait très malade et était donc probablement refroidi. Dans la biopsie, les schizontes sont petits (23 μ au maximum) [1] et contiennent peu de noyaux ; dans l'autopsie, ils sont presque tous identiques à ceux que l'on trouve dans le foie des *Thamnomys* sauvages.

Il apparaît donc :

a) que, chez un animal dont la température centrale est maintenue à un niveau inférieur (25°C) à celui des Rongeurs homéothermes, le cycle pré-érythrocytaire de *P. b. yoelii* est plus long chez le *Steatomys* que chez la Souris blanche et le Rat adultes.

b) qu'un abaissement plus poussé de la température centrale retarde encore l'évolution des schizontes hépatiques et ceci, de façon plus marquée, lorsque le refroidissement est tardif ; en effet : — avant la 16e heure, l'abaissement de la température a retardé l'évolution de quelques schizontes, mais est resté sans effet sur la majorité d'entre eux ; — après la 16e heure, l'évolution de tous les schizontes pré-érythrocytaires a subi un retard important ; — enfin, chez un *Steatomys* (11 VE), dont la température centrale a baissé de façon brutale à partir de 46 h. 30, car il était moribond, presque tous les schizontes hépatiques ont la morphologie des formes chroniques des *Thamnomys* sauvages.

c) que malgré leur évolution plus lente, les schizontes de type immature ou intermédiaire atteignent la maturité et se rompent.

Thamnomys surdaster — rats — souris

Nous avons inoculé des sporozoïtes de *P. b. yoelii* et tenté d'obtenir des schizontes hépatiques retardés chez différents Rongeurs nouveaux-nés ou jeunes, âgés de moins de 2 mois. Leur thermorégulation est très imparfaite et l'hypothermie est particulièrement facile à obtenir chez les nouveau-nés, qui se refroidissent dès qu'ils ne sont pas en contact direct avec leur mère.

Les expériences sont encore peu nombreuses et les résultats fragmentaires, mais certaines d'entre elles nous paraissent suffisamment significatives pour être rapportées ici :

— *Thamnomys surdaster* (souche du Katanga)

1) Un jeune, âgé de 20 à 30 jours, a présenté à 48 h. dans le foie, des schizontes mûrs et un certain nombre de schizontes identiques à ceux des *Thamnomys* sauvages.

1. Cette expérience est relatée dans une note préliminaire (Landau et Michel, 1970). Il faut lire 23 μ, et non 43 μ, pour la taille maximale des schizontes à 46 h. 30 (page 1628, ligne 15).

Fig. XV. — 1 et 3 — schizontes chroniques dans le foie de *Thamnomys* sauvages ; 2 — schizonte dans le foie d'un *Steatomys* à 46 h 30 ; 4 — schizonte dans le foie d'un *Steatomys* à 64 h, d'après Landau et Michel, 1970. (× 1046).

Source : MNHN, Paris



1

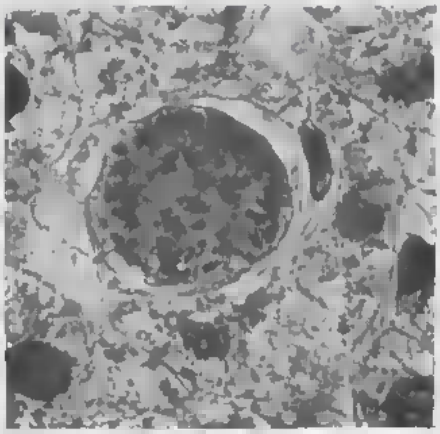

2

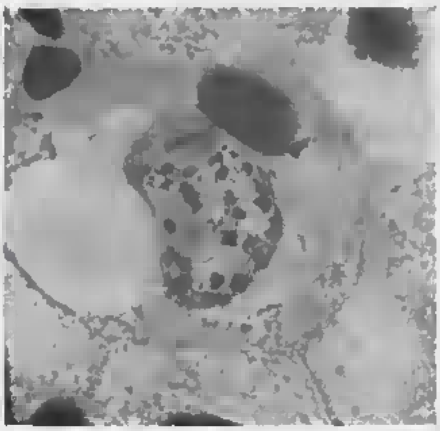

3

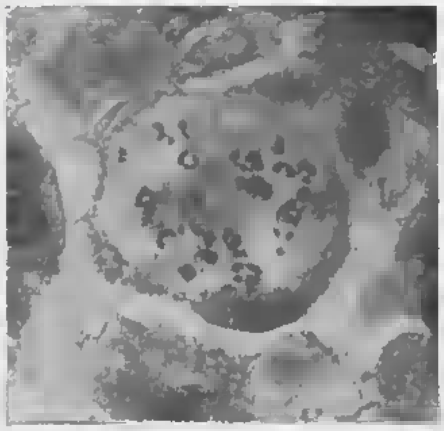

4

Fig. XV

BIBL. DU MUSEUM

Source : MNHN, Paris

2) Un jeune, âgé de 18 jours, mis, 24 h. après l'inoculation à + 6°C pendant 1 h. 30, a subi une biopsie à 48 h. et a été autopsié à 69 h. À 48 h., certains schizontes sont mûrs, d'autres sont beaucoup plus petits que la normale ; enfin, on note la présence de quelques schizontes chroniques (identiques à ceux des infections naturelles). À 69 h., il reste encore de nombreux schizontes mûrs, immatures et chroniques. Les formes mûres de l'autopsie sont plus petites que celles de la biopsie.

Un témoin du même âge a été inoculé de la même façon que l'animal précédent, mais n'a pas été soumis au froid ; à 48 h., son foie contient moins de schizontes hépatiques retardés que le précédent.

— Rats blancs

Deux jeunes Rats, âgés de 15 jours, ont été maintenus après l'inoculation, l'un à 25°C, l'autre à 18°C, de la 16e à la 50e heure. Tous les schizontes pré-érythrocytaires trouvés dans leur foie à 47 h. étaient retardés, ceux du Rat placé à 18°C étant les plus petits.

— Souris blanches

Quatre jeunes de 15 jours, inoculés avec des sporozoïtes de *P. b. yoelii*, n'avaient, dans les biopsies de 47 h. et 50 h., que des schizontes hépatiques petits et immatures.

2) *Parasitémie chronique*

La parasitémie a été suivie chez des *Thamnomys* sp. proches de *surdaster* [1] (souche de Ippy), noculés au laboratoire.

Cet hôte expérimental a été choisi pour les raisons suivantes :

— contrairement à *T. rutilans* de R.C.A. ou de Brazzaville, son élevage au laboratoire est facile ;

— contrairement à *T. surdaster* du Katanga, l'inoculation d'un *Plasmodium* de Rongeurs ne provoque pas sa mort par infection suraiguë.

La plupart des renseignements que l'on possède sur l'évolution de la parasitémie des *Plasmodium* de Muridés, concerne des infections dont la durée a été déterminée par examen direct du sang. Nous nous sommes aperçue que les résultats étaient très différents lorsque la parasitémie était contrôlée par sub-inoculations de sang à des Souris blanches ; l'infection sanguine des *Thamnomys* sp. de Ippy, en particulier, peut être très prolongée.

Nous avons reporté sur un tableau (page 52) la durée des parasitémies de *Thamnomys* sp. proches de *surdaster*. Cette durée est très variable, pouvant aller de 38 jours à plus de 5 mois.

Les expériences destinées à établir une corrélation entre schizontes hépatiques chroniques et parasitémie à rechutes, devront donc être de très longue durée, puisqu'une transmission par simple passage de sang détermine une maladie, qui dans certains cas peut dépasser 5 mois. L'état de nos expériences n'autorise actuellement aucune conclusion.

En résumé

— L'infection paludéenne des *Thamnomys rutilans* sauvages est remarquablement chronique et peut durer plus de deux ans.

— Des schizontes chroniques existent dans le foie de Rongeurs capturés dans la nature ; leur évolution, étudiée par biopsies de foie successives, est très lente, mais ces formes se rompent et disparaissent du foie en quelques mois.

— Des schizontes hépatiques retardés, identiques à ceux des *Thamnomys* sauvages, ont été reproduits directement à partir du sporozoïte chez des Rongeurs en hypothermie ; ces formes ont cependant disparu rapidement du foie des animaux infectés.

1. La souche a été rapportée de Ippy en R.C.A., par Francis Petter, qui en fait actuellement l'étude : elle se rattache, selon lui, au groupe *surdaster*, mais diffère de *T. surdaster* du Katanga par le nombre de chromosomes (2N = 52 chez les Rongeurs du Katanga ; 2N = 68 chez ceux de Ippy).

Source : MNHN, Paris

N° du Thamnomys	Age du Thamnomys	Inoculum	Durée de la parasitémie	Parasite
448 VE	6 mois	Sporozoïtes	90 jours	P.b.yoelii
449 VE	6 mois	Sporozoïtes	90 jours	P.b.yoelii
669 VE	± 15 jours	Sporozoïtes	77 jours	P.b.yoelii
671 VE	± 15 jours	Sporozoïtes	47 jours	P.b.yoelii
871 VE	53 jours	Sang	161 jours	P.b.yoelii
872 VE	53 jours	Sang	51 jours	P.b.yoelii
467 SS	7 mois	Sang	38 jours	P.v.chabaudi
468 SS	7 mois	Sang	+ le 7/4/72 à 152 jours	P.v.chabaudi
470 SS	12 jours	Sang	100 jours	P.v.chabaudi
473 SS	12 jours	Sang	100 jours	P.v.chabaudi
471 SS	35 jours	Sang	100 jours	P.v.chabaudi
472 SS	35 jours	Sang	+ le 7/4/72 à 152 jours	P.v.chabaudi

TABLEAU : Durée de la parasitémie chez *Thamnomys* sp. proches de *surdaster*, inoculés expérimentalement. La parasitémie a été contrôlée par des sub-inoculations régulières de sang des *Thamnomys* à des Souris blanches.

Source : MNHN, Paris

Il reste à établir la corrélation entre schizontes chroniques et rechutes sanguines. La parasitémie expérimentale des *Thamnomys* sp. proches de *surdaster* pouvant être très chronique nos résultats actuels ne sont pas significatifs.

En dépit des incertitudes qui subsistent, la présence de schizontes chroniques dans un cycle de Plasmodiidae de Mammifères s'explique lorsque l'on considère quels sont les caractères fondamentaux de l'ensemble du groupe des Hémosporidies.

Dans la discussion qui suit, nous chercherons donc à établir quelles sont les homologies les plus vraisemblables entre les cycles évolutifs des Haemoproteidae et ceux des Plasmodiidae, dans le but de comprendre la signification du schizonte chronique de ces derniers.

III. — DISCUSSION

En étudiant les Hémoprotéides d'une part, les Plasmodiidae d'autre part, nous avons rencontré des schizontes d'un type morphologique particulier, à cytoplasme très peu abondant, noyaux espacés et membrane limitante épaisse, que nous interprétons comme des formes chroniques. Il reste à déterminer si ces formes sont homologues, ou s'il s'agit de convergences entre les deux groupes de parasites.

Si l'on cherche à déterminer l'homologie entre un cycle d'Hémoprotéide et celui d'un Plasmodiidae, nous pensons qu'il est raisonnable de faire les assimilations suivantes :

— 1re schizogonie tissulaire de *Leucocytozoon* (hépatique)
  = schizogonie cryptozoïque (chancre d'inoculation) de *Plasmodium gallinaceum*.

— Mégaloschizonte de *Leucocytozoon*
  = schizogonie métacryptozoïque de *P. gallinaceum*.

— La schizogonie sanguine apparaît comme une acquisition nouvelle propre aux Plasmodiidae.

Il se produit donc, dans les deux groupes, deux schizogonies successives constantes et, chez les Plasmodiidae, apparaît une troisième schizogonie surajoutée.

Le schizonte d'aspect chronique paraît appartenir à la première génération, puisque nous avons démontré chez les *Plasmodium* de Rongeurs qu'il peut dériver directement du sporozoïte. Le seul schizonte chronique mûr qui soit actuellement connu, (celui d'*Hepatocystis* sp.) a des mérozoïtes de grande taille, qui paraissent incompatibles avec la formation directe de gamétocytes ; il semble donc qu'une deuxième génération de schizontes (aigus) fasse suite à la première pour donner les gamétocytes.

Ainsi, que le cycle soit chronique, ou qu'il soit aigu, la notion de deux schizogonies successives apparaît.

En nous appuyant sur ces éléments et en schématisant à l'extrême, nous proposons l'interprétation suivante :

a) Cycle primitif (vecteur annuel)

— Sporozoïte → Schizontes chroniques qui mûrissent en un an → Schizontes aigus → Gamétocytes une fois par an

Source : MNHN, Paris

b) Cycle de type Hepatocystis sp. et Leucocytozoon (vecteur annuel)

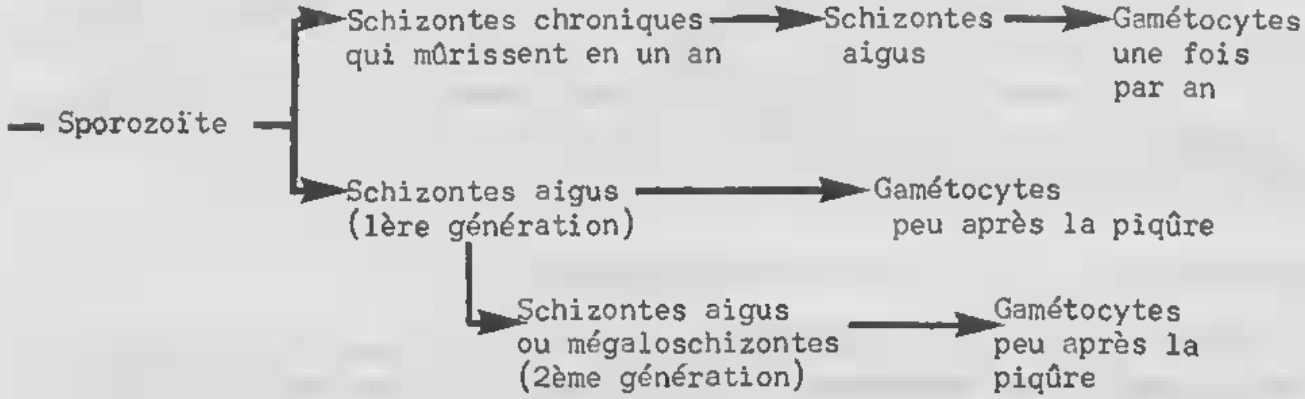

Ce type de cycle permet une libération de gamétocytes peu de temps après la piqûre du vecteur et une recbute un an après.

c) Cycle de type Haemoproteus et Polychromophilus (vecteur permanent)

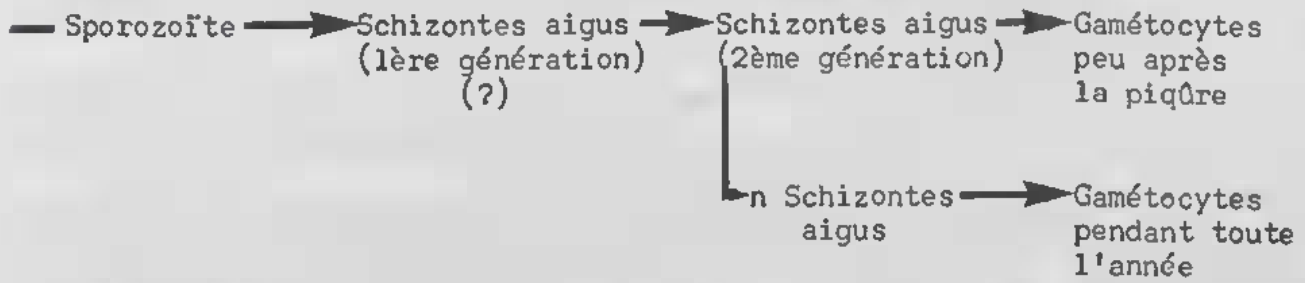

La deuxième génération aiguë donne des scbizontes asynchrones qui mûrissent de façon subintrante, puis se rompent ; la gamétocytémie est fluctuante et un ectoparasite, tel qu'Hippoboscide ou Nyctéribie, peut s'infecter pendant toute l'année.

d) Cycle de type Plasmodium d'Oiseaux (vecteur piquant à différentes saisons)

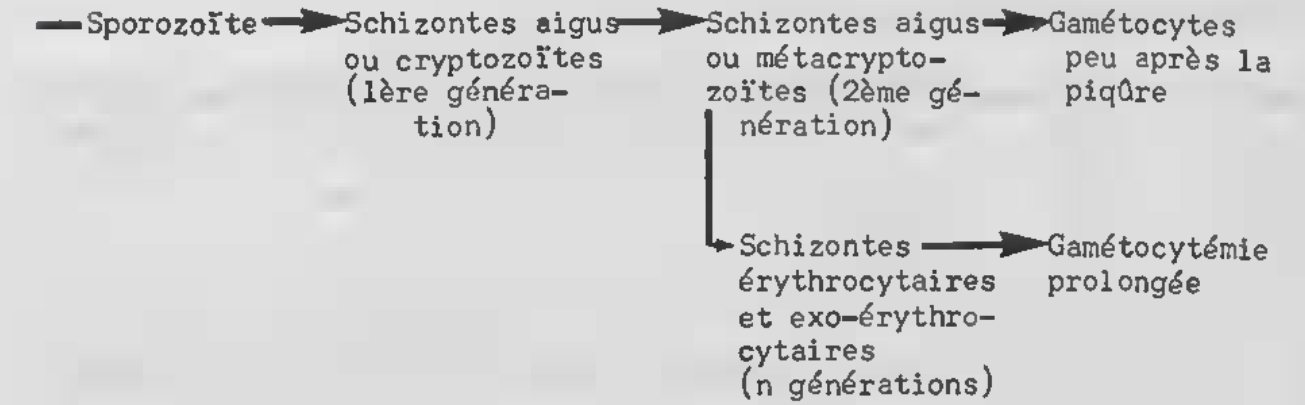

Source : MNHN, Paris

Chez les *Plasmodium* d'Oiseaux, les deux premières générations aiguës sont maintenues et la schizogonie chronique a disparu ; des schizogonies aiguës et répétitives se sont surajoutées, permettant à la gamétocytémie de se maintenir longtemps dans le sang.

e) Cycle de type Plasmodium de Rongeurs (vecteur piquant à différentes saisons)

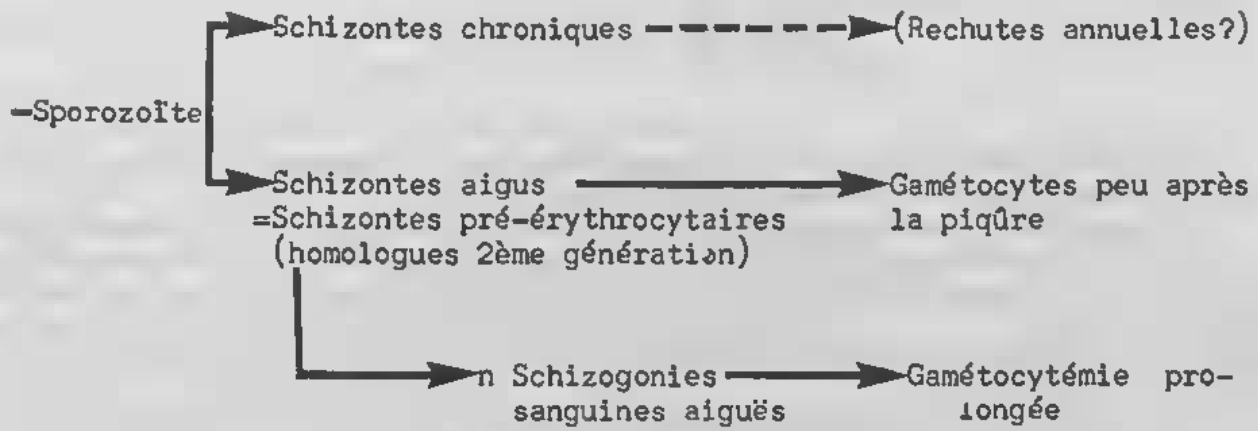

Nous pensons donc que les schizontes pré-érythrocytaires des *Plasmodium* de Mammifères correspondent aux schizontes aigus de deuxième génération (métacryptozoïtes des *Plasmodium* d'Oiseaux).

Comme chez les *Plasmodium* d'Oiseaux, la schizogonie sanguine assure une gamétocytémie de longue durée.

L'existence de schizontes chroniques semble indiquer une parenté plus directe entre Haemoproteidae et Plasmodiidae de Mammifères, d'une part, qu'entre Plasmodiidae d'Oiseaux et Plasmodiidae de Mammifères, d'autre part. Mais ceci n'a rien de paradoxal, car aucune donnée ne permet d'affirmer une filiation directe des *Plasmodium* d'Oiseaux aux *Plasmodium* de Mammifères.

Ainsi, l'analyse du cycle des Plasmodiidae conduit à admettre deux évolutions distinctes à partir des Haemoproteidae :

1) disparition de la première génération aiguë aux dépens d'une schizogonie sanguine surajoutée, disparition complètement réalisée chez les *Plasmodium* de Mammifères.

2) passage d'un cycle annuel à un cycle plus rapide avec disparition de la schizogonie chronique, qui subsiste pourtant chez les Plasmodium de Rongeurs de R.C.A.

Cette schizogonie chronique des *Plasmodium* de Rongeurs est issue directement du sporozoïte et nous n'avons aucune raison de supposer qu'elle diffère fondamentalement des formes homologues des autres Hémosporidies.

Source : MNHN, Paris

RÉSUMÉ — CONCLUSIONS

Le but de ce travail est de chercher à comprendre quels sont les mécanismes qui assurent la pérennité de l'infection chez les Sporozoaires Coccidiomorphes.

Ce travail comprend d'une part, une série d'expérimentations faites de façon aussi complète que possible (*Hepatozoon domerguei*, *Klossiella mabokensis*, *Schellackia brygooi*, *Plasmodium vinckei chabaudi*, *P. berghei yoelii*), d'autre part, un certain nombre d'observations partielles dues à des circonstances favorables, et enfin, l'analyse de quelques documents bibliographiques. L'ensemble des données est destiné à chercher à établir les mécanismes généraux permettant à une infection de se maintenir d'une année à l'autre.

Dans la première partie du résumé, nous nous bornerons à énumérer les faits nouveaux [1], qu'ils résultent d'expérimentations suivies ou d'observations fragmenteires et, dans la deuxième partie, nous résumerons l'interprétation que nous donnons de ces faits.

Transmission de *Schellackia brygooi* n. sp., parasite d'Oplures malgaches par *Culex pipiens fatigans*.

Description de *Lainsonia iguanae* n. g., n. sp., parasite d'*Iguana iguana* au Brésil, qui est rattaché aux Schellackiidae en raison de ses oocystes octozoïques asporés ; il se différencie de *Schellackia* par la localisation des formes de multiplication : foie et rate chez *Lainsonia*, épithélium et conjonctif digestifs chez *Schellackia*.

Les phénomènes de latence du sporozoïte et d'accumulation dans le système réticulo-endothélial sont décrits chez *Lankesterella* sp., parasite de *Rana esculenta* de Corse.

Reproduction du cycle biologique d'*Hepatozoon domerguei*, parasite de Colubridés malgaches, chez des Culicidés (*Anopheles stephensi*, *Culex pipiens pipiens* et *C. p. fatigans*) et différents Serpents et Lézards (*Oplurus*, *Lacerta*, *Python*, *Lioheterodon*, *Madagascarophis*).

Description de deux populations d'oocystes chez *H. domerguei*, les uns petits et précoces, les autres grands et tardifs. L'ingestion des premiers par Oplure donne naissance uniquement à la schizogonie, celle d'un mélange des deux populations à la schizogonie et aux kystes.

Mise en évidence de la double destinée du sporozoïte d'*H. domerguei* chez des animaux examinés au cours des 15 jours qui suivent une inoculation massive d'oocystes mûrs : — certains sporozoïtes donnent naissance au cycle schizogonique, qui comprend une schizogonie primaire hépatique, suivie d'une schizogonie secondaire généralisée gamogonique — d'autres sporozoïtes se différencient en kystes endogéniques, qui, après division, restent à l'état latent dans les tissus.

Mise en évidence de la nature kystique des macroschizontes ou « schizontes Y » décrits par différents auteurs chez les *Hepatozoon*.

Description en microscopie optique du processus de division endogénique des kystes d'*H. domerguei*.

Mise en évidence du rôle des kystes endogéniques d'*Hepatozoon* : assurer la transmission du parasitisme lorsqu'ils sont ingérés par un animal prédateur.

1. Beaucoup des travaux ont été fait en collaboration avec de nombreux collègues ; le détail de cette collaboration est indiqué dans le texte et la bibliographie et n'est pas rappelé dans le Résumé.

Source : MNHN, Paris

Mise en évidence de l'identité des rôles du sporozoïte et de l'endocyte qui donnent naissance aux mêmes stades parasitaires chez l'hôte vertébré : schizontes et kystes chez un Reptile réceptif, kystes seuls chez un animal réfractaire à la gamogonie et réceptif aux kystes (*Lacerta muralis*, par exemple).

Description d'une Hémogrégarine, *Hepatozoon prodhoni* n. sp., dont les gamétocytes s'accumulent dans le système réticulo-endothélial et y restent en état de latence.

Description, en collaboration avec Y. Boulard, du cycle biologique de *Klossiella mabokensis*, parasite de *Praomys jacksoni*.

Mise en évidence, chez *K. mabokensis*, d'une première génération schizogonique dans l'axe conjonctif des villosités du début du grêle.

Détermination de la succession chronologique des stades schizogoniques et sporogoniques de *K. mabokensis* chez la Souris blanche.

1 à 30 jours : 1re génération : schizogonie intestinale
30 à 45 jours : 2e génération : schizogonie rénale
45 à 60 jours : 3e génération : schizogonie rénale et extrarénale dans tout le système réticulo-endothélial ; les mérozoïtes de cette génération donnent les gamétocytes
60 à 75 jours : sporogonie aboutissant à l'excrétion des premières spores urinaires
75 jours à 6 mois : asynchronisme des schizogonies et de la sporogonie
6e mois : extinction de l'infection urinaires.

Mise en évidence, chez *K. mabokensis*, de kystes endogéniques dans le foie et le poumon de Souris blanches inoculées expérimentalement.

Transmission de *K. mabokensis* par prédation, après ingestion de tissus de Souris blanches contenant des kystes.

Transmission de *K. mabokensis*, par ingestion de fèces de Souris blanches contenant des kystes en transit digestif.

Définition de deux types de schizontes chez les Hémosporidies :

1) type aigu — noyaux nombreux et serrés les uns contre les autres
— cytoplasme abondant, chez les formes immatures
— membrane limitante fine

2) type chronique — noyaux espacés
— cytoplasme très peu abondant
— membrane limitante épaisse

Deux types de schizontes tissulaires sont décrits chez *Hepatocystis perronae*, parasite de Mégachiroptères africains :

— des schizontes hépatiques aigus intra-parenchymateux (leur disparition du foie d'une Chauve-souris, examinée deux fois à 7 jours d'intervalle, a été observée) ;

— des schizontes vasculaires chroniques, morphologiquement très proches des schizontes de rechute de *Leucocytozoon simondi*.

Description d'*Hepatocystis* sp. chez des Microchiroptères du Congo-Brazzaville.

Deux types de schizontes tissulaires sont décrits chez *Hepatocystis* sp.

— des schizontes aigus dans le foie et le poumon
— des schizontes chroniques dans les vaisseaux.

Les mérozoïtes des schizontes vasculaires chroniques mûrs d'*Hepatocystis* sp. sont vermiculaires et de grande taille et paraissent inaptes à donner directement des gamétocytes sanguins ; ce fait implique l'existence d'une schizogonie aiguë succédant à la phase chronique.

Description des gamétocytes de *Polychromophilus* sp. dans le sang de Microchiroptères du Congo-Brazzaville et de la sporogonie de ce parasite chez la Nyctéribie *Penicillidia fulvida*.

Découverte, en République Centrafricaine et au Congo-Brazzaville, de deux foyers de Paludisme des Muridés épidémiologiquement très différents du seul foyer connu auparavant, celui du Katanga.

Source : MNHN, Paris

Mise en évidence du rôle du *Thamnomys* comme principal réservoir de virus des *Plasmodium* de Rongeurs.

Réalisation du cycle biologique expérimental et description de 4 sous-espèces de Plasmodiums de Rongeurs : deux en R.C.A. (*P. vinckei chabaudi* et *P. berghei yoelii*), deux au Congo-Brazzaville (*P. v. lentum* et *P. b. killicki*).

Chronicité de l'infection naturelle des Plasmodiums de Rongeurs, la parasitémie durant pendant toute la vie du *Thamnomys* maintenu en captivité.

Description de schizontes hépatiques chroniques dans le foie de *Thamnomys* sauvages de République Centrafricaine ; l'étude de leur évolution, par biopsies de foie successives, à intervalles variables, montre que celle-ci est très lente.

Démonstration de la nature paludéenne de ces schizontes chroniques par la reproduction expérimentale, chez dos animaux en hypothermie (*Steatomys* et jeunes *Thamnomys surdaster* d'élevage), de formes morphologiquement identiques à celles des *Thamnomys* sauvages de R.C.A.

Mise en évidence d'une chronicité de l'infection transmise par passage de sang chez des *Thamnomys* sp. de Ippy : le contrôle de la positivité étant fait par sub-inoculation de sang du *Thamnomys* à des Souris blanches, l'infection dure plus de 6 mois pour *P. v. chabaudi*, 2 mois 1/2 pour *P. b. yoelii* (dans un cas elle a duré 5 mois 1/2 pour cette sous-espèce).

Les mécanismes assurant la pérennité de l'infection se révèlent avoir une grande diversité et ont même à notre avis, un intérêt phylogénique de tout premier plan, car ils apparaissent comme des mécanismes encore plus fondamentaux que certains processus schizogoniques aigus qui paraissent surajoutés. En outre, en ce qui concerne le maintien de l'espèce, ce sont eux qui non seulement assurent la permanence de l'infection, mais encore semblent permettre, dans de nombreux cas, sa dissémination à grande distance.

L'idée directrice de notre travail est que la résistance et la pérennité sont assurées par le sporozoïte ou ses dérivés évolutifs chez les Coccidies et par la première génération schizogonique chez les Hémosporidies.

Pour nous, le cycle de base d'une Coccidie ne comprend qu'une sporogonie et les mécanismes qui permettent au sporozoïte de résister et de contaminer de nouveaux hôtes. Il est donc logique que ces mécanismes aient donné lieu à une grande diversité évolutive. La prédation serait le mécanisme de base ; l'adaptation à l'épithélium digestif (permettant l'excrétion immédiate dans le milieu extérieur) ou l'adaptation au sang circulant (permettant la transmission par Insecte hématophage) ne seraient que des adaptations secondaires.

Il peut paraître un peu paradoxal de faire dériver les Coccidies des Grégarines coelomiques, mais le caractère tout à fait général du processus d'enkystement nous conduit à cette hypothèse. En effet, le sporozoïte d'une *Lankesterella*, bien qu'il ne subisse aucune différenciation morphologique particulière, a déjà le rôle d'un kyste. La division par endogenèse va apporter à toute la lignée des possibilités de résistance et de dissémination très étendues. Nous avons vu que la persistance du germe par ce processus peut se faire, même chez des animaux non réceptifs à la schizogonie et à la gamogonie. La résistance de ces formes par simple transit intestinal paraît également un facteur très important pour la dissémination à longue distance. Les processus évolutifs qui ont joué sur la forme infectante constituent donc une part essentielle de l'évolution des Coccidies. Vu sous cet angle, le cycle de *Toxoplasma* qui a paru atypique est, au contraire, parfaitement conforme à la règle (avec pour seule particularité, la présence de multiplications anormales des endocytes, les pseudokystes, qui apparaissent le plus souvent comme un artifice expérimental) et ce sont les Coccidies ayant perdu le pouvoir de produire des kystes qui doivent être considérées comme des formes atypiques hyperévoluées.

Nous interprétons le caractère annuel des gamétocytémies de parasites transmis par un vecteur saisonnier comme un phénomène fondamental, ce qui implique, dans les cycles les moins évolués, l'existence de schizontes chroniques mûrissant vraisemblablement sous une influence endocrinienne. Le schéma d'un cycle peu évolué chez l'hôte vertébré sera donc le suivant :

Source : MNHN, Paris

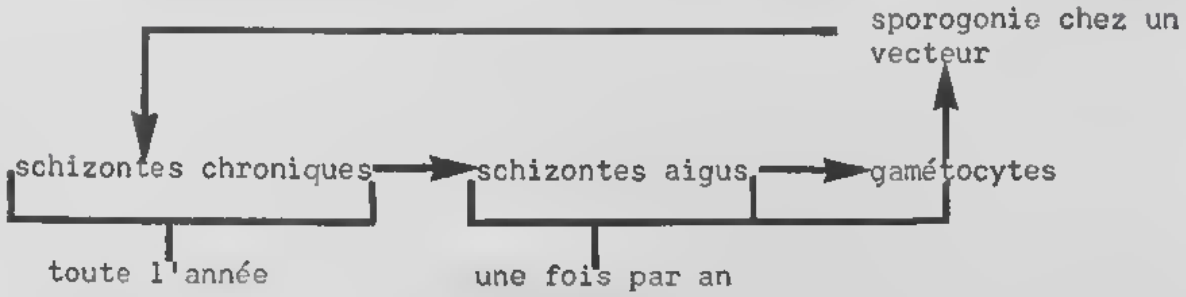

L'évolution se ferait par l'acquisition d'une schizogonie aiguë, surajoutée à la précédente, permettant l'apparition des gamétocytes peu de temps après la piqûre infectante. Ce type de cycle nous paraît être celui de *Parahaemoproteus*, *Leucocytozoon*, *Akiba*, *Simondia* et des *Hepatocystis* de Chiroptères.

Des adaptations multiples peuvent se produire qui tendent à alimenter le sang de façon régulière en gamétocytes et donnent les meilleures conditions possibles pour la transmission par des vecteurs piquant souvent ou par des ectoparasites permanents (*Haemoproteus*, *Polychromophilus*, *Haemocystidium*). Les Plasmodiidae appartiennent à ce dernier groupe ; nous retrouvons chez les *Plasmodium* de Rongeurs l'existence de schizontes chroniques dont le rôle et la signification peuvent être interprétés en admettant leur homologie avec les schizontes chroniques primitifs des Hémoprotéides.

En conclusion, ce que l'on sait sur la biologie des Sporozoaires Coccidiomorphes concerne essentiellement les stades aigus car, le plus souvent, seuls les animaux considérés comme positifs, après une enquête préliminaire, sont examinés de façon plus attentive. Les mécanismes assurant la pérennité de l'infection sont donc relativement peu connus, car ils évoluent généralement à bas bruit.

La synthèse de nos résultats expérimentaux, d'observations faites sur des animaux capturés dans la nature et de certaines données bibliographiques nous incitent à croire que les mécanismes assurant la pérennité du parasitisme, bien qu'ils puissent varier dans leurs modalités, obéissent à certains impératifs ancestraux, sur lesquels se sont greffées de nombreuses adaptations particulières.

Les Coccidies s'opposent aux Hémosporidies du fait que la forme de pérennité des premiers est une adaptation du sporozoïte, alors que chez les Hémosporidies, au contraire, c'est la première génération schizogonique qui est en cause.

Source : MNHN, Paris

BIBLIOGRAPHIE

ADAM, J. P. et LANDAU, I. 1969. — Transmission de *Plasmodium atheruri* à des Rongeurs de laboratoire. Morphologie comparée chez *Atherurus*, *Calomys*, Souris blanche, Hamster doré. *Progress in Protozoology* (supplément) p. 1. Publishing House « NAUKA » Leningrad.

ADAM, J. P. et LANDAU, I., 1970. — *Plasmodium voltaicum* au Congo-Brazzaville. *J. Parasitol.*, **56**, 391-392.

ADAM, J. P. et LANDAU, I., 1971. — *Polychromophilus* sp. Haemoproteidae, parasite de Microchiroptères au Congo (Brazzaville). Document O.R.S.T.O.M. ronéotypé.

ADAM, J. P. et LANDAU, I., 1973. — Developmental stages of *Polychromophilus* sp., parasite of bats from the Congo-Brazzaville in the nycteribid *Penicillidia fulvida* Bigot 1889. *Trans. R. Soc. Trop. Med. Hyg.* (sous presse).

ADAM, J. P., LANDAU, I. et CHABAUD, A. G., 1966. — Découverte dans la région de Brazzaville de Rongeurs infectés par des *Plasmodium*. *C. R. Acad. Sc. Paris*, **263**, Sér. D, 140-141.

ARAGAO, H. de B., 1908. — Über den Entwicklunsgang und die Übertragung von *Haemoproteus columbae*. *Arch. Protistenk.*, **12**, 1S4-167.

BAKER, J. R., 1965. — The evolution of parasitic protozoa. 1-29 *in* : *Evolution of Parasites*, Third Symposium of the British Society for Parasitology. Blackwell Sc. Pub. 133 pp.

BALL, G. H., 1958. — A Haemogregarine from a Water Snake, *Natrix piscicator*, taken in the vicinity of Bombay, India. *J. Protozool.*, **5**, 274-281.

BALL, G. H., CHAO, J. et TELFORD Jr., S. R., 1967. — The life history of *Hepatozoon rarefaciens* (Sambon and Seligman, 1907) from *Drymarchon chorais* (Colubridae) and its experimental transfer to *Constrictor. constrictor*. *J. Parasitol.*, **53**, 897-909.

BOULARD, Y., 1972. — Cycle biologique du Sporozoaire *Klossiella mabokensis* (Adeleidea) parasite de Muridés africains. Thèse de 3e cycle. Paris. *Bull. Mus. Nat. Hist. Nat.* (sous presse).

BOULARD, Y. et LANDAU, I., 1971. — Note préliminaire sur la description et le cycle biologique de *Klossiella mabokensis* n. sp., Adeleidea, parasite de Muridés africains. *C. R. Acad. Sc. Paris*, **273**, sér. D, 2271-2274.

BRYGOO, E. R., 1963. — Contribution à la connaissance de la parasitologie des Caméléons malgaches. *Ann. Parasit. hum. comp.*, **38**, 149-292 & S33-713.

CLARK, G. M., 1958. — *Hepatozoon griseisciuri* n. sp. ; a new species of *Hepatozoon* from the grey squirrel (*Sciurus carolinensis* Gmelin, 1788) with studies on the life cycle. *J. Parasitol.*, **44**, 52-63.

COATNEY, G. R., 1933. — Relapse and associated phenomena in the *Haemoproteus* infection of the Pigeon. *Ann. J. Hyg.*, **18**, 133-160.

CORRADETTI, A., VEROLINI, F., PALMIERI, C., NERI, I. et ROSTINOLLA, M., 1961. — Studi su *Polychromophilus melanipherus* Dionisi, 1899 e su *Polychromophilus murinus* Dionisi, 1899. *Parassitol.*, **3**, 71-76.

DASGUPTA, B., 1967. — A new malarial parasite of the flying squirrel. *Parasitology*, **57**, 467-474.

DESSER, S. S., 1967. — Schizogony and gametogony of *Leucocytozoon simondi* and Associated Reactions in the Avian Host. *J. Protozool.*, **14**, 244-254.

DESSER, S. S., FALLIS, A. M. and GARNHAM, P. C. C., 1968. — Relapses in ducks chronically infected with *Leucocytozoon simondi* and *Paraphaemoproteus nettionis*. *Canad. J. Zool.*, **46**, 281-285.

EL-NAHAL, H. M. S., 1967. — Studies on Humoral Immunity in Malaria. *Ph. D. Thesis*, University of London.

Source : MNHN, Paris

FURMAN, D. P., 1966. — *Hepatozoon balfouri* (Laveran, 1905) : Sporogonic cycla, patbogenesis and transmission by bites to jerboa hosts. *J. Parasit.*, **52**, 373-382.

GARNHAM, P. C. C., 1948. — The developmental cycle of *Hepatocystes* (*Plasmodium*) *kochi* in tbe monkey bost. *Trans. Roy. Soc. Trop. Med. Hyg.*, **41**, 601-616.

GARNHAM, P. C. C., 1966. — Malaria parasites and other Haemosporidia. Blackwell Sc. Pub. Oxford, **1114** pp.

GARNHAM, P. C. C., 1967. — Relapses and Latency in Malaria. *Protozoology*, **2**, 55-64.

GARNHAM, P. C. C. at HEISCH, R. B., 1953. — On a new blood parasite of insectivorous bats. *Trans. Roy. Soc. Trop. Med. Hyg.*, **47**, 357-363.

GARNHAM, P. C. C., HEISCH, R. B. et MINTER, D. M., 1961. — The vector of *Hepatocystis* (= *Plasmodium*) *kochi* ; the successful conclusion of observations in many parts of Tropical Africa. *Trans. Roy. Soc. Trop. Med. Hyg.*, **55**, 497-502.

GARNHAM, P. C. C., HEISCH, R. B., MINTER, D. M. & FURLONG, M., 1962. — Tbe midge as a host of monkey malaria parasites : unusual site of development between the eyes and brain of insect. *Trans. Roy. Soc. Trop. Med. Hyg.*, **55**, 1.

GARNHAM, P. C. C., LAINSON, R. et SHAW, J. J., 1971. — A contribution to the study of tha Haemotozoon parasites of Bats. A new mammalian Haemoproteid, *Polychromophilus deanei* n. sp. *Memorias do Instituto Oswaldo Cruz*, **69**, 119-125.

GIUSTI, D. L. de, 1965. — *Haemoproteus metchnikowi* of Cbelonians, its tissue phase, peripberal parasitemia, host specificity and geographical distribution. *Progress in Protozoology. Excerp. med. Found.*, Int. series, **91**, 176.

GRASSE, P.-P., 1953. — Traité de Zoologie, **1**, (1) : 1071 pp., (2) : 1160 pp. Masson et Cie Éditeurs.

HUFF, C. G., 1942. — Schizogony and gametocyte development in *Leucocytozoon simondi* and comparisons witb *Plasmodium* and *Haemoproteus*. *J. infect. Dis.*, **71**, 18-32.

HUTCHINSON, W. M., DUNACHIE, J. F., WORK, K., SIIM, J. Chr., 1971. — Tbe life cycle of the Coccidian Parasite *Toxoplasma gondii*, in the Domestic Cat. *Trans. Roy. Soc. Trop. Med. Hyg.*, **65**, 380-398.

KRAMPITZ, H. E. et ANCIAUX DE FAVEAUX, F., 1960. — Übar einige Haemosporidien aus Fledermäusen der Höhlen des Berglandes von Katanga. *Z. Tropenmed. Parasitenk.*, **11**, 391-400.

LAINSON, R., 1958. — Observations of the development and nature of pseudocysts and cysts of *Toxoplasma gondii*. *Trans. Roy. Soc. Trop. Med. Hyg.*, **52**, 396-407.

LANDAU, I., 1965. — Description de *Plasmodium chabaudi* n. sp., parasita de Rongeurs africains. *C. R. Acad. Sc. Paris*, **260**, 3758-3761.

LANDAU, I., 1966 *a*. — Comments on Sporozoite-induced Infections in Rodents Hosts. *Military Medicine*, **131**, 919-922.

LANDAU, I., 1966 *b*. — Exo-erythrocytic schizonts of a rodent Plasmodium in the liver of a wild *Thamnomys rutilans*. *Trans. R. Soc. Trop. Med. Hyg.*, **50**, 5.

LANDAU, I. et ADAM, J. P., 1972 *a*. — Description de Schizontes de recbute cbez un nouvel Haemoproteidae, *Hepatocystis perronae* n. sp., parasita de Mégachiroptères africains. *Cahiers de l'O.R.S.T.O.M., sér. Ent. méd., Parasit.*, 1971, **9**, 373-378.

LANDAU, I. et ADAM, J. P., 1973. — Two Types of Scbizonts of *Hepatocystis* sp., a parasite of insectivorous Bats in tbe Congo-Brazzaville. *Trans. Roy. Soc. Trop. Med. Hyg.*, (sous presse).

LANDAU, I. et CHABAUD, A. G., 1965. — Infection naturelle par deux *Plasmodium* du Rongeur *Thamnomys rutilans* en République Centrafricaine. *C. R. Acad. Sc. Paris*, **260**, 230-232.

LANDAU, I. et CHABAUD, A. G., 1968 *a*. — Schizogonie hépatique secondaire cbez des *Thamnomys rutilans* paludéens capturés en République Centrafricaine. *Abstr. 8th Intern. Congress on Tropical Medicine and Malaria*, Téhéran, 1280-1281.

LANDAU, I. et CHABAUD, A. G., 1968 *b*. — Schizogonie bépatique secondaire dans le paludisme spontané des Rongeurs. *C. R. Acad. Sc. Paris*, **266**, Sér. D, 1730-1733.

LANDAU I., CHABAUD, A. G., ADAM, J. P., MICHEL, J. C. et BOULARD, Y., 1968. — Morphologie et évolution des schizontes hépatiques secondaires dans le paludisme spontané des Rongeurs de La Maboké. *Cah. La Maboké*, **6**, 63-72.

LANDAU, I., CHABAUD, A. G., MICHEL, J. C. et BRYGOO, E. R., 1970 *a*. — Mise en évidence d'un double mode de transmission cbez un *Hepatozoon* de Reptiles malgaches. *C. R. Acad. Sc. Paris*, **270**, Sér. D, 2308-2310.

Source : MNHN, Paris

LANDAU, I., CHABAUD, A. G., MICHEL, J. C. et BRYGOO, E. R., 1970 *b*. — Données nouvelles sur le cycle évolutif d'*Hepatozoon domerguei* importance de l'endogénèse ; analogies avec d'autres cycles de Coccidies. *C. R. Acad. Sc. Paris*, **271**, Sér. D, 1679-1681.

LANDAU, I et KILLICK-KENDRICK, R., 1966. — Rodent Plasmodia of the Republique Centralricaine : the Sporogony and Tissue Stages of *Plasmodium chabaudi* and *P. berghei yoelii*. *Trans. Roy. Soc. Trop. Med. Hyg.*, **60**, 633-649.

LANDAU, I. et MICHEL, J. C., 1970. — Reproduction expérimentale de schizontes hépatiques retardés de *Plasmodium berghei yoelii* dans le foie d'un *Steatomys* (Dendromuridae). *C. R. Acad. Sc. Paris*, **271**, Sér. D, 1627-1629.

LANDAU, I., MICHEL, J. C. et ADAM, J. P., 1967. — The growth of exo-erythrocytic schizonts of a malaria parasite in the liver of a naturally infected rodent (*Thamnomys rutilans*). *Trans. Roy. Soc. Trop. Med. Hyg.*, **61**, 7.

LANDAU, I., MICHEL, J. C. et ADAM, J. P., 1968. — Cycle biologique au laboratoire de *Plasmodium berghei killicki* n. sub. sp. *Ann. Parasitol.* (Paris), **43**, 545-550.

LANDAU, I., MICHEL, J. C., ADAM, J. P. et BOULARD, Y., 1970. — The life cycle of *Plasmodium vinckei lentum* subsp. nov. in the laboratory ; comments on the nomenclature of the murine malaria parasites. *Ann. Trop. Med. Parasitol.*, **64**, 315-323.

LANDAU, I., MICHEL, J. C., CHABAUD, A. G. et BRYGOO, E. R., 1972. — Cycle biologique d'*Hepatozoon domerguei* ; discussion sur les caractères fondamentaux d'un cycle de Coccidie. *Z. Parasitenk.*, **38**, 250-270. Berlin-Heidelberg-New York : Springer.

MACKERRAS, M. J., 1961. — The Haematozoa of Australian Reptiles. *Austr. J. Zool.*, **9**, 61-122.

MACKERRAS, M. J., 1962. — The life history of a *Hepatozoon* (Sporozoa : Adeleidea) of varanid lizards in Australia. *Austral. J. Zool.*, **10**, 35-44.

MER, G. & GOLDBLUM, N., 1947. — A haemosporidian of Bats. *Nature*, **159**, 444.

NÖLLER, W., 1920. — Kleine Beobachtungen aus parasitischen Protozoen. Zugleich Vorläufige Mitteilung über die Befruchtung und Sporogonie von *Lankesterella ranarum*. *Arch. f. Protistenk.*, **41**, 169-189.

PETTER, F., 1966. — La léthargie de *Steatomys opimus* (Rongeurs, Cricétidés, Dendromuridés). *Mammalia*, **30**, 511-513.

RAY, H. N., 1960. — Exo-erythrocytic schizogony of a malaria parasite in the Himalayan flying squirrel, *Petaurista inornotus* (Geoffrey). *Proc. Nation. Inst. Sci. India*, **26** B (Suppl.), 1-5.

REICHENOW, E., 1919. — Der Entwicklungsgang des Hamococcidien *Karyolysus* und *Schellackia* nov. gen. *Sitz. Ber. Gesell. Naturfreunde*, Berlin, 440-447.

REICHENOW, E., 1920. — Los Hemococcidios de los Lacértidos. *Trabajos del Museo Nacional de Ciencias naturales*. Madrid. *Serie Zoologica*, N° 40, 149 pp.

RODHAIN, J., 1926. — *Plasmodium epomophori* n. sp., parasite commun des roussettes épaulières au Congo Belge. *Bull. Soc. Path. exot.*, **19**, 828-838.

RODHAIN, J., 1953. — Contribution à l'étude de l'*Hepatocystis* (*Plasmodium*) *epomophori* Rodhain. *Ann. Soc. Belge Méd. Trop.*, **33**, 283-292.

SHORT, H. E., 1962. — Exo-erythrocytic schizont of *Haemoproteus*, parasite of the Gecko *Hemidactylus* sp. in the liver. *Trans. Roy. Soc. Trop. Med. Hyg.*, **56**, 3.

THEODOR, O., 1951. — An illustrated catalogue of the Rothschild collection of Nycteribiidae (Diptera) in the British Museum (N. H.). London. British Museum (N. H.).

WENYON, C. M., 1965. — Protozoology (fac-similé de l'édition de 1926). Baillière, Tindall and Cassel Ltd. London, 1563 pp.

BIBL. DU MUSÉUM D'HIST. NAT.

Source : MNHN, Paris